La ecografía obstétrica y diagnóstico de malformación fetal del segundo trimestre de gestación en Hospital Bellavista, 2019.

por V2:césar Fernández Tuesta

Fecha de entrega: 26-oct-2022 12:58p.m. (UTC-0500)
Identificador de la entrega: 1936110015
Nombre del archivo: 2_INFORME_DE_INVESTIGACION_intruduccion.docx (602.96K)
Total de palabras: 19272
Total de caracteres: 110127

UNIVERSIDAD NACIONAL DE SAN MARTIN

UNIDAD POSGRADO DE LA FACULTAD DE CIENCIAS DE LA SALUD

SEGUNDA ESPECIALIDAD EN ECOGRAFIA OBSTETRICA

La ecografía obstétrica y diagnóstico de malformación fetal del segundo trimestre de gestación en Hospital Bellavista, 2019.

Tesis para optar el título de Segunda Especialidad en Ecografía Obstétrica con Mención en Monitoreo Fetal Electrónico

AUTOR:

César Fernández Tuesta

ASESORA:

Obsta. Dra. Gabriela del Pilar Palomino Alvarado

Tarapoto – Perú

2022

UNIVERSIDAD NACIONAL DE SAN MARTIN

UNIDAD POSGRADO DE LA FACULTAD DE CIENCIAS DE LA SALUD

SEGUNDA ESPECIALIDAD EN ECOGRAFIA OBSTETRICA

La ecografía obstétrica y diagnóstico de malformación fetal del segundo trimestre de gestación en Hospital Bellavista, 2019.

AUTOR:

César Fernández Tuesta

Sustentada y aprobada el día 13 de junio del 2022, ante honorable jurado

.....

Obsta. Dra. Evangelina Ampuero Fernández

Presidente

.....

Obsta. Dra. Lolita Arévalo Fasanando

Secretaria

.....

Obsta. M. Sc. Ángel Delgado Ríos

Vocal

Tarapoto – Perú

2022

© Cesar Fernández Tuesta – 2022
Todos los derechos reservados

Constancia de asesoramiento

El que suscribe **Obsta. Dra. Gabriela del Pilar Palomino Alvarado**, por el presente documento, hace

CONSTAR:

En este sentido, he revisado y corregido el informe final de tesis de la Segunda Especialidad de Ecografía Obstétrica, que hace mención a la monitorización fetal electrónica, titulado: 2019 Ecografía Obstétrica y Diagnóstico de Deformidades Fetales en el Segundo Trimestre del Hospital Bellavista Aosta. Cesar Fernández Tuesta, estoy de acuerdo con esto tanto en estructura como en contenido. Así que estoy de acuerdo con el objetivo que crea conveniente.

Tarapoto, 13 de junio del 2022.

.....

Obsta. Dra. Gabriela del Pilar Palomino Alvarado

Asesor

Declaración de autenticidad

César Fernández Tuesta con DNI 44055861, egresado de la Unidad de Postgrado de la Facultad Ciencias de la Salud, Segunda Especialidad en Ecografía Obstétrica con mención en Monitoreo Fetal Electrónico, Universidad Nacional de San Martín, autor de la tesis titulada: **La ecografía obstétrica y diagnóstico de malformación fetal del segundo trimestre de gestación en Hospital Bellavista, 2019.**

Declaro bajo juramento que:

1. La tesis presentada es de mi autoría.
2. La redacción fue realizada respetando las citas y referencias de las fuentes bibliográficas consultadas.
3. Toda la información que contiene la tesis no ha sido auto plagiada;
4. Los datos presentados en los resultados son reales, no han sido alterados ni copiados, por tanto, la información de esta investigación debe considerarse como aporte a la realidad investigada.

Por lo antes mencionado, asumo bajo responsabilidad las consecuencias que deriven de mí accionar, sometiéndome a las leyes de nuestro país y normas vigentes de la Universidad Nacional de San Martín.

Tarapoto, 13 de junio del 2022.

……..

Obsta. Cesar Fernández Tuesta

DNI Nº 44055861

Dedicatoria

Este trabajo de investigación está principalmente dedicado a Dios ya que él es el inspirador y me ha dado la fuerza para continuar este proceso de especialización como obstetra es una de las ambiciones más deseables.

A mis amigos y compañeros, por estar presente acompañándome y el apoyo moral, colaborando sus experiencias a lo largo de toda nuestra vida.

Gracias a mis padres: Yoise Tuesta Angulo y Miguel Torres Pezo por ser los principales impulsores de este sueño, confiar y creer en mis anhelos, consejos, valores y principios que me inculcaron.

Agradecemos a los profesores de la Facultad de Ciencias de la Salud, Universidad Nacional de San Martin, por compartir sus conocimientos durante mi preparación educativa.

CESAR FERNANDEZ TUESTA

Agradecimiento

A Dios: Dame la fuerza para completar mi carrera.

A mis padres: Gracias por apoyarme a lo largo de mi vida.

A mi maestra: De manera especial a la Obst. Doctor. Gabriela del Pilar Palomino Alvarado quien han guiado con su paciencia y personalidad.

El autor

Índice de contenido

	Pág.
Dedicatoria ……..	vii
Agradecimiento ……	viii
Índice de contenido……	ix
Índice de tablas……...	x
Resumen……	xi
Abstract……	xii
I INTRODUCION ……	1
1.1. Marco conceptual ……	1
1.2 Antecedentes ……	3
1.3 Bases teóricas ……	6
1.4 Justificaciones e importancia ……	31
1.5 Sistema de variables ……	34
1.6 Problema ……	34
II OBJETIVOS ……	35
2.1 Objetivo general ……	35
2.2 Objetivo específicos ……	35
2.3 Hipótesis de la investigación ……	35
2.4 Operacionalizacion de variable ……	36
III MATERIAL Y METODOS ……	39
IV RESULTADOS ……	44
V DISCUSION ……	54
VI CONCLUSIONES ……	57
VII RECOMENDACIONES ……	58
VIII REFERENCIA BIBLIOGRAFICAS ……	59
IX ANEXOS ……	63

Índice de tablas

Tabla **Contenido** **Pág.**

1: Distribución de la edad materna según rango de las gestantes atendidas según tipo de malformación fetal en segundo trimestre de gestación en Hospital II-E Bellavista, 2019……..……..…44pag

2: Distribución de lugar de procedencia de las gestantes atendidas según tipo de malformación fetal en el segundo trimestre de gestación en Hospital II-E Bellavista, 2019……. 45 pág.

3: Distribución del estado civil de las gestantes atendidas según tipo de malformación fetal en el segundo trimestre de gestación en Hospital II-E Bellavista, 2019. ……..… 46 pág.

4: Distribución del nivel de educación de las gestantes atendidas según tipo de malformación fetal en el segundo trimestre de gestación en Hospital II-E Bellavista, 2019……. 47 pág.

5: Distribución de estado socioeconómico de las gestantes atendidas según tipo de malformación fetal en el segundo trimestre de gestación en Hospital II-E Bellavista, 2019……..……..… 48 pág.

6: Distribución de los antecedentes obstétricos como paridad y frecuencia de atenciones prenatales de las gestantes en Hospital II-E Bellavista, 2019……..….. 49 pág.

7: Distribución del tipo de ecografía obstétrica utilizada según dimensiones básicas, morfológica y Doppler en las gestantes en Hospital II-E Bellavista, 2019..… .....……..... 50 pág.

8: Distribución del tipo de malformaciones fetales según dimensiones básicas, morfológicas y Doppler en las gestantes en Hospital II-E Bellavista, 2019……..... 51 pág.

9: Análisis de porcentaje de malformación fetal y las dimensiones de mayor relación entre las variables en las gestantes en Hospital II-E Bellavista, 2019…..……..… 52 pág.

Resumen

El objetivo del estudio fue determinar la relación entre la ecografía obstétrica y el diagnóstico de anomalías fetales en el Hospital Bellavista en el segundo trimestre del 2019. El estudio fue básico, no experimental, cuantitativo, descriptivo, y la población estuvo conformada por todas las gestantes con ecografía obstétrica de 400 partos, con una muestra de 213 gestantes a término que finalmente aportaron datos. Se utilizó un formulario de recolección, una revisión bibliográfica de las historias clínicas de 213 gestantes para recolectar la información requerida para el estudio. RESULTADOS: Estadísticas de correlación de las variables correspondientes a la edad materna y anomalías fetales, donde se pudo comprobar que el 7,5% del total de gestantes atendidas desarrollaron anomalías fetales durante el embarazo; El 1,9% tenía entre 18 y 35 años y el 5,6% entre 36 y 46 años % El 7,5% del total de gestantes que pudieron comprobar origen y anomalías fetales El 6,1% en zona urbana y el 1,4% en zona rural pueden indicar embarazo. mujeres con antecedente de embarazo previo realizaron más de 6 exámenes, 34.7% amamantó en el primer parto, 34.0% madres, mujeres con 2 o más partos 66.0% La ecografía fue la ecografía basal más frecuente con un 98.1%, ecografía morfológica 1.9%, dimensiones al nacer y anomalías fetales, la mayor frecuencia de ecografía basal 98,1%, incluyendo 14 patologías diagnosticadas como cardiopatía fetal grave 0,9%, atresia esofágica fetal 0,9%, macrosomía 0,9%, polidactilia fetal 1,9%, oligohidramnios 1,9%. . labio hendido 0,5%, se puede concluir que al 85,75% de los recién nacidos con anomalías fetales se les realizó un examen ecográfico básico, solo al 12,5% se les realizó un ultrasonido morfológico. En resumen, podemos estar seguros que el 99,0% de las gestantes que acuden al médico tienen recién nacidos normales, que es la alta proporción más representativa, y la incidencia de malformaciones congénitas es del 7,5%. La ecografía está en manos de expertos. sigue siendo el remedio perfecto, es relativamente barato o eficaz para el diagnóstico de anomalías fetales.

Palabra claves: Edad gestacional, malformación fetal, ecografía.

Abstract

The objective of the research was to determine the relationship between obstetric ultrasound and the diagnosis of fetal malformation in the second trimester of gestation at Hospital Bellavista 2019. The research was basic, non-experimental, quantitative, descriptive correlational. The population was made up of all pregnant women at term who come to be attended at the obstetric center of the Bellavista Hospital, there were 400 deliveries with obstetric ultrasound results and the sample was made up of 213 pregnant women at term who ended in delivery. A data collection form was used as an instrument to collect the necessary information for the study, with a documentary review of 213 medical records of the pregnant women. Results: the correlational statistics of variables corresponding to maternal age and fetal malformation showed that 7.5% of the total number of pregnant women attended presented fetal malformation in their pregnancies, of the total, 1.9%, are between 18 and 35 years old and 5.6% between 36 and 46 years old. In terms of origin and fetal malformation, 7.5% of the total number of pregnant women attended of which 6.1% were from urban areas and 1.4% from rural areas. In the case of pregnant women with previous pregnancies, 34.7% had more than 6 check-ups and 34.0% had their first delivery; those with 2 or more deliveries 66.0% had the most frequent basic ultrasound with 98.1% and morphological ultrasound with 1.9%. Regarding obstetric dimensions and fetal malformations, basic ultrasounds were performed more frequently with 98.1%, comprising 14 pathologies diagnosed as fetal cardiopathies 0.9%, fetal esophageal atresia 0.9%, fetal macrosomia 0.9%, fetal polydactyly 1.9%, fetal oligohydramnion 1.9%, on the other hand 1.9% are morphological ultrasound, comprising microcephaly 0.5% and cleft lip 0.5%. It can be concluded that the number of newborns with fetal malformation was 85.75% with basic ultrasound and only 12.5% were performed with morphological ultrasound. In conclusion, it can be stated that 99.0% of the pregnant women attended had a normal newborn, being the most representative with a high percentage, and the prevalence of fetal malformation was 7.5%. Ultrasound continues to be, in expert hands, an ideal, relatively inexpensive or effective means for the diagnosis of fetal malformations.

Keywords: gestational age, fetal malformation, ultrasound.

TITULO:

La ecografía obstétrica y diagnóstico de malformación fetal del segundo trimestre de gestación en Hospital Bellavista, 2019.

I. INTRODUCION

1.1. Marco conceptual

Las anomalías congénitas también se denominan defectos de nacimiento, trastornos o malformaciones fetales. Son anomalías estructurales o funcionales que se dan en la cavidad uterina, como los trastornos metabólicos, y se detectan durante el embarazo, el parto o posteriormente en el período neonatal. En las últimas décadas, se ha hecho posible reconocer un aumento paulatino de las malformaciones congénitas a nivel nacional. Los más importantes son el corazón, el labio hendido, la enfermedad del tubo neural (Publica 2016).

En muchos países, los defectos de nacimiento son la principal causa de mortalidad infantil, enfermedades crónicas y discapacidad. En 2014, la Asamblea Mundial de la Salud adoptó una resolución sobre anomalías congénitas en la que insta a todos los Estados miembros a promover la prevención primaria y la salud de los niños con anomalías congénitas: Desarrollando y fortaleciendo los sistemas de registro y vigilancia de nacimientos: desarrollando conocimientos y capacitación; fortalecer la investigación y la investigación en el campo de la etiología, el diagnóstico y la prevención; promover la cooperación internacional. (Salud, 2014)

Implementar una política global de enriquecimiento con ácido fólico en los países y brindar la experiencia necesaria para monitorear los defectos del tubo neural, monitorear los esfuerzos de enriquecimiento con ácido fólico y mejorar la capacidad de los laboratorios para identificar el riesgo de defectos congénitos. Las malformaciones congénitas son la segunda causa de muerte en menores de 28 días y menores de 5 años, según una encuesta de la Organización Panamericana de la Salud (OPS). Junto con el parto prematuro, la asfixia y la sepsis, representan más

del 44 por ciento de las muertes infantiles. "Afecta a uno de cada 33 nacimientos en todo el mundo, lo que provoca que 3,2 millones de personas queden discapacitadas cada año". El objetivo de este estudio fue comprender la importancia de la ecografía obstétrica en el diagnóstico de anomalías fetales en el segundo trimestre, Hospital Bellavista 2020. (Bauers, 2016)

Ecografía Obstétrica

La ecografía obstétrica es un examen de ultrasonido utilizado para evaluar el embrión o el feto en su entorno natural, es decir, en el útero. Esta prueba se considera segura para el embrión y/o el feto porque no es una prueba que utilice radiación ionizante (12).

HISTORIA DE SU APARICIÓN

Durante más de 40 años, el ultrasonido se ha utilizado ampliamente en imágenes médicas, demostrando su utilidad para diagnosticar y comprender mejor ciertas enfermedades. La introducción de la ecografía fue el primer paso que nos permitió estudiar las primeras etapas de la vida de los embriones y sus fenotipos, así como su comportamiento. Así, el surgimiento de una nueva era en la que los embriones son considerados "pacientes" es el resultado de cuatro hechos: 1. Con la ayuda de las tecnologías de inseminación artificial, se gana conocimiento sobre las etapas iniciales del desarrollo embrionario. 2. Introducción gradual de tecnología de diagnóstico y control de embriones. 3. Desarrollo de alternativas terapéuticas para evitar la pérdida embrionaria temprana. 4. Desarrollo de tecnologías de seguridad cuya versatilidad permita un acceso cada vez más preciso a los embriones en diferentes estadios (13). El ultrasonido es un método comúnmente aceptado de detección prenatal para la mayoría de las anomalías. El primer descubrimiento de anomalías congénitas se registró en 1964, cuando se informó de una deformación del cráneo diagnosticada prenatalmente. Desde entonces, la ecografía obstétrica ha sido el foco principal del examen fetal y se ha convertido en el método no invasivo más utilizado para visualizar la anatomía fetal y detectar anomalías congénitas. Actualmente se considera una técnica adecuada para determinar la edad gestacional, el número fetal, la frecuencia cardíaca fetal, la ubicación de la placenta y la visualización de la anatomía fetal (14).

1.2. Antecedentes

Murcial F. (2017), en su estudio "Correlación entre ecografía prenatal y diagnóstico postnatal de anomalías congénitas en España". El objetivo fue evaluar la precisión del diagnóstico ecográfico prenatal y analizar el curso de acción de un defecto congénito específico en nuestro medio. Los resultados fueron los siguientes: el diagnóstico prenatal promedio anual fue de 26±8 anomalías cromosómicas y 140±14 anomalías anatómicas, correspondientes al 36,44% del total de ecografías prenatales. En este último caso, se observan anomalías en el sistema urinario, corazón y sistema nervioso. El 95,6% de las malformaciones congénitas detectadas tuvieron correlaciones prenatales y posnatales. Las anomalías cromosómicas fueron la causa más frecuente de pérdida del embarazo, seguidas de las malformaciones congénitas del corazón y del sistema nervioso (MC). Los autores concluyeron que, dada la amplia gama de anomalías congénitas que provocan, se recomienda un enfoque multidisciplinario altamente especializado para brindar una información óptima a los padres (6).

Arteaga M. (2018) en su investigación realizó en el hospital "José Carrasco Arteaga" de Cuenca "Precisión diagnóstica de la ecografía para la detección de las principales anomalías congénitas en el Ecuador, con el objetivo: Se obtuvieron los siguientes resultados y se encontró que la prevalencia de anomalías congénitas es del 6,3%. Se ha observado que los pacientes menores de 20 años y mayores de 35 años tienen un riesgo 4 veces mayor de desarrollar anomalías congénitas. La sensibilidad de la ecografía fue 86,67%, especificidad 98,65%, valor predictivo positivo 81,25%, valor predictivo negativo 99,10%, razón de verosimilitud positiva 64,42, razón de verosimilitud negativa 0,14 y conclusiones del trabajo. La incidencia de anomalías congénitas mayores fue mayor en comparación con otras series. De los 13 pacientes con anomalías congénitas detectadas por ecografía, 3 pacientes (1,3%) tenían hidrocefalia, 1 paciente (0,4%) gastrosquisis y los 12 pacientes restantes (5%). Los autores concluyeron que el diagnóstico de anomalías congénitas por ultrasonido es una herramienta suficientemente precisa (7).

Gonzales M (2016) en Guatemala se realizó un estudio titulado "Anomalías fetales diagnosticadas por ecografía especializada y su asociación al nacer" para: determinar la relación entre los hallazgos de anomalías fetales detectadas por ecografía profesional y los hallazgos clínicos en los correlatos del recién nacido de la paciente. Realizaron el estudio en 2013 desde el Departamento de Obstetricia y Ginecología del Hospital del Condado de Westre. Las principales anomalías neonatales se encuentran a nivel del sistema nervioso central, como la anencefalia, la hidrocefalia y el mielomeningocele. La edad materna más común en el momento del diagnóstico fue de 21 a 25 años (44 %), siendo los embarazos múltiples los más afectados con un 38 %, con la mayoría de las pacientes en el tercer trimestre con un 51 %. Los autores concluyeron que la ecografía especializada realizada en este centro asistencial nos brindó un diagnóstico temprano y oportuno de anomalías fetales, permitiendo un mejor manejo del recién nacido (8).

Peña O. (2017), en Cuba se realizó un estudio titulado "Resultados de la ecografía fetal en el diagnóstico prenatal en el primer trimestre" para describir el diagnóstico prenatal de la ecografía del primer trimestre de Las Tunas, 2011 a 2016. Según los resultados, durante los seis años estudiados se reportaron 74 casos de malformaciones congénitas en el primer trimestre, lo que representa el 0,2% de las gestantes evaluadas. La prevalencia ajustada en el primer trimestre de estos defectos fue de 2,0 por 1.000 nacidos vivos. Los defectos del tubo neural estuvieron presentes principalmente en 28 casos, correspondientes al 37,8%. La translucencia nucal (TN) fue el marcador genético observado con mayor frecuencia con 76 de 102 casos que representan el 74,5 %, seguido del marcador combinado con 24 casos que representan el 23,5 %. Los autores concluyeron que la ecografía del primer trimestre puede detectar malformaciones congénitas y marcadores genéticos que pueden usarse para diagnosticar anomalías cromosómicas, anomalías fetales y síndromes genéticos (9).

Arana, E. (2015), realizó un estudio titulado "Diagnóstico de Anomalías Congénitas en el Primer y Segundo Trimestre". El objetivo de Junín fue: determinar el aporte de la ecografía en el diagnóstico de anomalías congénitas en el primer y segundo trimestre del embarazo en el Hospital Pichanaki. Resultados Hubo 3 casos, con edades de 19, 26 y 27 años y edades gestacionales de 10, 14 y 20 semanas, respectivamente. Las malformaciones detectadas durante 3 embarazos fueron: 1. (1) anencefalia de 9 a 12

semanas; 2. (2) 13 a 16 y 17 a 20 semanas con síndrome de Down. Todo esto significa que el ultrasonido correctamente aplicado es efectivo. El autor concluyó que las edades de las gestantes con deformidad fueron: 19 años, 26 años y 28 años. Se detectaron 3 malformaciones: 1 anencefalia y 2 síndrome de Down. La edad gestacional a la que se detectó la deformidad fue el primer caso a las 10 semanas, y el caso de síndrome de Down fue a las 14 semanas y 20 semanas (10).

Sheron, C, (2017) se realizó un estudio titulado "Valor predictivo de la ecografía fetal en la detección de macrosomía durante el embarazo a término". Objetivo: Determinar el valor predictivo de la ecografía fetal para la detección de macrosomía en gestantes atendidas en el Servicio de Ginecología y Obstetricia del Hospital Hipólito Unanue en Tacna. Concluyó que la sensibilidad del ultrasonido es de 45,45%; es decir, identificó macrosomía en el 45% de las gestantes. La especificidad fue del 2,44%, lo que significa que 2 de cada 100 pacientes con macrosomía no diagnosticada por ecografía no tenían macrosomía. Se encontró macrosomía en el 89,85% de las gestantes diagnosticadas de macrosomía por ecografía. El valor predictivo positivo fue del 80,49%, es decir, si el resultado de la ecografía ponderada era macrosomía, el recién nacido tenía un 80% de posibilidades de tener macrosomía. Un valor predictivo negativo de 0,50% indica una probabilidad de 0,5% de que el recién nacido no sea macrosómico dado un resultado de ultrasonido ponderado negativo. La razón de verosimilitud positiva fue de 0,5 y la razón de verosimilitud negativa fue de 7,7. Los autores concluyeron que la prevalencia de macrosomía detectada por ecografía fetal fue del 50,9%. La correlación entre la ecografía y el resultado neonatal macroscópico fue del 40,69%, con un coeficiente de Cohen Kappa de -0,198, que se considera "poco fiable". La sensibilidad del ultrasonido utilizado fue de 45,45% (11).

Valera, M (2018), Se realizó un estudio titulado "Malformaciones Congénitas en el Hospital Regional de Pucallpa". Objetivo: Determinar las características sociodemográficas, obstétricas e infecciosas de madres y recién nacidos con malformaciones congénitas en el Hospital Regional de Pucallpa. Los resultados que encontré fueron 50,7% femenino, 48,0% masculino y 1% indeterminado (malformaciones congénitas de los órganos reproductores). La edad materna más común para las malformaciones congénitas fue de 20 a 34 años (50,7%). En conclusión, la hidrocefalia fue la malformación congénita más frecuente con 23 casos

que representan el 30,7% de todas las malformaciones del SNC, seguida de la anencefalia con 12 casos (16,0%) (5).

1.3. Bases teóricas

1.3.1. Ecografía básica

El ultrasonido de salud fetal, Permite evaluar el crecimiento fetal, características del líquido amniótico, apariencia, acumulación y clasificación de la madurez placentaria. La información obtenida puede ser de gran utilidad para que los profesionales determinen aproximadamente cómo será el embarazo al final del embarazo, al nacer. La información obtenida durante esta prueba puede llevar a los médicos a pensar que se debe planificar una cesárea. La evaluación de la salud fetal (características biofísicas) es el objetivo principal del examen de ultrasonido a las 30-34 semanas de embarazo. Esto permitirá la identificación temprana de muchos factores de riesgo que pueden afectar negativamente el crecimiento, el desarrollo y el suministro de oxígeno en las últimas etapas del nacimiento. Basado principalmente en la percepción materna y la visualización por ultrasonido del movimiento fetal, el crecimiento fetal, la evaluación del volumen de líquido amniótico y la resistencia al flujo sanguíneo de la arteria umbilical fetal evaluada mediante Doppler color. Crecimiento: se toman diferentes medidas para diferentes partes del cuerpo fetal (diámetro y circunferencia de la cabeza, circunferencia de la cintura, longitud del muslo, longitud de la parte superior del brazo). Estos se compararán con las tablas de crecimiento intrauterino para determinar si el feto se está desarrollando normalmente. Movimiento: el esfuerzo fetal (como la extensión y flexión de las extremidades) y el movimiento del cuerpo se pueden cuantificar mediante ultrasonido para evaluar la salud. Doppler: el sufrimiento fetal, la desnutrición intrauterina, el bajo peso al nacer y muchos trastornos del embarazo que causan daño a los nervios están asociados con cambios vasculares en la placenta. Las imágenes Doppler (Doppler color) también pueden cuantificar los cambios vasculares adaptativos debido a la reducción de la oxigenación del feto. Evaluar la anatomía fetal. La mejor ecografía para estudios de anatomía fetal es entre las 20 y 24 semanas. En el tercer trimestre hay mucho líquido amniótico que se mueve libremente y la estructura ósea también está más calcificada. Aunque la dinámica fetal se puede evaluar objetivamente a través del entrenamiento con ultrasonido, la dialéctica más común para evaluar el movimiento fetal es la inducción e identificación materna. En algunos casos, esto se

hace a intervalos periódicos, mientras que en otros casos señala el paso del tiempo, que ya quiere notar la policía de movimiento fetal previamente establecida. Parece haber una correlación significativa entre la identificación materna y el movimiento confirmado por ecografía en el tercer trimestre (2). Debido a que existen diferentes protocolos y diferentes criterios para evaluar la inmovilidad fetal, todos coinciden en que es necesario definir un umbral de sorpresa que sea lo suficientemente agudo para detectar asfixia temprana y luego muy inadecuado para que la contribución de los resultados falsos positivos supere absolutamente la de enfermería. habilidades cuando se compara con otras pruebas adicionales de bienestar fetal que coquetean con estos pacientes

Cambios en la hipertrofia del líquido amniótico. Demasiado líquido amniótico. Es una hipertrofia amniótica anormal que complica del 1% al 2% de los embarazos. También llamado a veces polihidramnios, se puede sospechar polihidramnios si la retracción torácico-abdominal (NoRAE) excede la persistencia estimada del embarazo. De hecho, los senos se consideran apretados y difíciles de rastrear por la vergüenza del coño fetal. La proporción de líquido amniótico se mide utilizando el tálamo impalpable más profundo. El estándar para polihidramnios leve es entre 8 y 9,9 cm, para sujetos de peso medio entre 10 y 11,9 cm y para sujetos pesados de más de 12 cm. El polihidramnios puede ser un síntoma temprano o principal de una anomalía fetal. Cuanto más polihidramnios tenga, más probable es que experimente malformaciones graves o anomalías cromosómicas. La coexistencia de polihidramnios y IUGR es característica de la trisomía 18, pero esta anomalía cromosómica también se asocia con la presencia de oligohidramnios. Los trastornos graves del sistema nervioso central, como la anencefalia, la anencefalia o la holoprosencefalia, pueden afectar la capacidad del feto para tragar y causar polihidramnios. b. Las distrofias miotónicas, como los trastornos neuromusculares fetales, también se asocian con polihidramnios. La obstrucción gastrointestinal proximal es más baja que B. La atresia esofágica o duodenal a menudo se asocia con polihidramnios. Otras causas de obstrucción incluyen hendiduras, micrognatia, secuencias obstructivas congénitas de las vías respiratorias superiores y masas fetales en el cuello. Hernia diafragmática patológica severa, malformación quística adenomatosa y secuestro pulmonar

1.3.2. Ecografía morfológica

Concepto

Se excluyeron las anomalías de mala salud fetal (malformaciones). Por ejemplo, infección intrauterina, anomalías cardíacas fetales, tumor fetal (estas son algunas de las principales causas de trastornos de la salud fetal).

Malformaciones congénitas OMS

La definición del término malformación congénita se encuentra actualmente en una encrucijada conceptual. La Organización Mundial de la Salud define un defecto de nacimiento como cualquier anomalía morfológica, estructural, funcional o molecular del desarrollo que está presente al nacer (aunque puede aparecer más tarde), externa o interna, familiar o esporádica, congénita o no hereditaria, única o múltiple (2) .

Tipos de malformación fetal en el segundo trimestre

Las malformaciones pueden considerarse el resultado de una detención incompleta de la morfogénesis primordial, morfogénesis redundante o morfogénesis anormal. El principio general es que cuanto más temprana sea la aparición de la anomalía, más compleja será la anomalía o la anomalía resultante (20).

Diagnostico con ecografía morfológica

Este es un examen de ultrasonido muy importante que examina sistemáticamente toda la anatomía del feto de la cabeza a los pies en la semana 20. Su propósito es excluir malformaciones o cambios fetales y verificar la salud del feto en el útero. A veces por la posición del feto hay que hacerlo en dos pasos para que el feto cambie de posición y nos muestre su anatomía completa. No se considera completo hasta que se hayan evaluado todas las estructuras anatómicas. En el tercer trimestre (32-34 semanas) podemos diagnosticar deformidades que ocurren más tarde, algunas deformidades no se pueden diagnosticar durante el embarazo porque no aparecen prenatalmente, como la comunicación interauricular (CIA), que es un defecto. el corazón del compartimento. La frecuencia es de 12/1000 nacidos vivos. Los defectos más comunes están relacionados con el sistema genitourinario, las cardiopatías congénitas, el esquelético y otros sistemas digestivos, así como el sistema nervioso central (SNC). La ecografía prenatal se puede utilizar para diagnosticar anomalías fetales del lado del embarazo (32).

La ecografía fetal es una técnica útil para el diagnóstico prenatal de anomalías congénitas, y es una práctica estándar en muchos países proporcionar un examen ecográfico detallado para anomalías congénitas en todas las mujeres embarazadas a las 18 semanas de gestación. En nuestro país es adecuado para 22 a 23 semanas de embarazo y puede ser utilizado para diagnosticar deformidades fetales del sistema nervioso central, riñón, sistema digestivo, cardiovascular y musculoesquelético. Las ecografías convencionales del tercer trimestre no tuvieron efecto sobre la inducción del trabajo de parto, las tasas de cesáreas, la mortalidad perinatal, las hospitalizaciones prenatales, los días de hospitalización, los partos instrumentales, las admisiones en la UCIN, las puntuaciones APGAR, la reanimación neonatal o los mortinatos. En dos ensayos clínicos, se observaron menos bebés prematuros en el grupo de ultrasonido de rutina del tercer trimestre, pero a diferencia del grupo de control, estas mujeres también recibieron ecografías de rutina en el primer trimestre. Sin embargo, dada la gran heterogeneidad, los resultados de esta revisión deben interpretarse con cautela. Esta práctica puede ser apropiada para embarazos de alto riesgo en los que la clasificación placentaria es importante para el cuidado (18).

Malformación fetal

Las anomalías congénitas son trastornos o malformaciones estructurales o funcionales que afectan del 2% al 3% de los nacidos vivos. En términos generales, los defectos de nacimiento (también conocidos como defectos de nacimiento) afectan a uno de cada 33 bebés cada año y causan 3,2 millones de discapacidades. Se estima que 270,000 recién nacidos mueren cada año a causa de defectos de nacimiento dentro de los 28 días posteriores al nacimiento. Las anomalías congénitas pueden conducir a discapacidades crónicas, con importantes consecuencias para los afectados, sus familias, los sistemas de salud y la sociedad. Las malformaciones congénitas y el parto prematuro son causas importantes de mortalidad infantil, enfermedades crónicas y discapacidad en muchos países (12).

La ecografía es de gran utilidad en obstetricia, especialmente en dos áreas: más precisamente en el cálculo de fechas de embarazo y en la detección de anomalías fetales. Algunos investigadores han demostrado que la edad gestacional estimada por ultrasonido es más precisa que la edad gestacional calculada a partir del último período menstrual. Este beneficio solo reduce la incidencia de inducción del trabajo de parto en

embarazos postérmino (Waldenstrom et al 1989). Algunos investigadores han demostrado que el ultrasonido convencional puede identificar al menos del 35% al 50% de MFA con una especificidad del 90% al 100% (Ewinman et al. 1093; Goncalves et al. 1994. Van Dorsten et al. 1998). El Instituto Americano de Ultrasonido Médico insistió en 2003 en que es mejor realizar una evaluación adecuada de la anatomía fetal a las 18 semanas (19). Las malformaciones congénitas consisten en desviaciones de la anatomía normal de un órgano o sistema. Las malformaciones pueden surgir de primordios o blastocistos intrínsecamente anormales, anomalías de órganos o primordios normales expuestos a fuerzas externas durante el desarrollo. El término proceso de desarrollo intrínsecamente patológico se refiere a anomalías en el progenitor o el embrión de un órgano. Esta anormalidad puede pasar desapercibida al principio del desarrollo, un ejemplo típico es el contorno de la extremidad que parece normal en el embrión temprano pero luego desarrolla un dedo adicional (20). El diagnóstico de anomalías congénitas es un factor que contribuye en gran medida a la mejora del resultado posparto. Si bien es cierto que el diagnóstico en sí mismo no reduce su incidencia, el hecho de que la identificación de la anomalía pueda tratar mejor la patología, ya que no todas las anomalías pueden detectarse en el examen físico del recién nacido. Por otro lado, las enfermedades patológicas como la poliquistosis renal, las anomalías cardíacas o las lesiones cerebrales pueden programarse para el envío a un centro apropiado durante el diagnóstico prenatal y puede iniciarse el tratamiento inmediato. El diagnóstico prenatal de anomalías congénitas se basa en la ecografía, especialmente entre las 18 y 24 semanas de gestación (21).

Clasificación de las anomalías congénitas

Las anomalías congénitas se pueden dividir en anomalías estructurales mayores y anomalías estructurales menores, las primeras de las cuales son cambios estructurales que tienen varias consecuencias sociales, médicas y estéticas importantes y que a menudo requieren una intervención inmediata, muchas de las cuales suelen ser quirúrgicas, p. como espina bífida y paladar hendido; las anomalías estructurales menores son más comunes en la población general, no se convierten en problemas de salud graves y sus consecuencias corresponden al orden estético. El individuo tiene limitaciones menores, como dedos torcidos, fístulas en las orejas y pliegues en una palma (2).

Abordaje obstétrico de fetos ultrasonográficamente anormales. Una vez que se encuentra una anomalía ecográfica, se debe realizar una búsqueda detallada de otras anomalías, independientemente de la gravedad de nuestro hallazgo inicial. Si las anomalías son pequeñas o aisladas (p. Por ejemplo, la prevalencia de anomalías cromosómicas asociadas a hidronefrosis leve varía según la bibliografía utilizada, por lo que no está claro si es necesario realizar un cariotipo, especialmente dada la alta prevalencia de anomalías en la población general y el muy buen pronóstico en ausencia de anomalías (22).

Malformaciones fetales por dimensiones

A) Anomalías de cabeza

Anencefalia (ausencia de fórnix de cráneo y cerebro). Es la anomalía más común del sistema nervioso central fetal. Reconocido a las 12 semanas de embarazo; además del líquido amniótico, puede haber otras anomalías. La alfafetoproteína suele estar elevada en el líquido amniótico y el suero materno (23). La anencefalia es inevitablemente fatal. En los fetos con espina bífida, el trauma del parto es común y, aunque no hay consenso, generalmente se recomienda la cesárea. Se ha informado que la tasa de mortalidad llega al 40% y muchos sobrevivientes quedan discapacitados, principalmente debido a parálisis de las extremidades inferiores, disfunción sexual e incontinencia urinaria. El ácido fólico (4 mg) administrado antes de la concepción reduce la recurrencia de defectos del tubo neural infantil en mujeres con hijos previamente afectados (20). La incidencia es de 1 en 1.000 y se desconoce el mecanismo desencadenante de este gravísimo defecto (24).

La hidrocefalia se puede diagnosticar alrededor de las 18 semanas por agrandamiento de los cuernos anterior y posterior del ventrículo lateral. La hidrocefalia se asocia con mielomeningocele lumbar. La protrusión del músculo frontal da la forma característica de la cabeza y debe impulsar una evaluación detallada del cráneo y la columna fetal, especialmente si la alfafetoproteína sérica materna está elevada (23). Se caracteriza por un agrandamiento de las cámaras del corazón del feto (ventrículos agrandados), lo que finalmente conduce a un agrandamiento de la cabeza del feto (macrocefalia). La frecuencia de hidrocefalia en diferentes series estuvo entre 0,3 y 1,5 por 1000 recién nacidos. Microcefalia. Se puede concluir una cabeza anormalmente pequeña si el diámetro biparietal está más de tres desviaciones por debajo de la norma. Además de

medir este diámetro, se debe calcular la relación cabeza-cuerpo para descartar retraso del crecimiento intrauterino (23).

Meningocele. Este defecto del tubo neural se caracteriza por la presencia de un saco redondo que sobresale en el cráneo y contiene líquido o tejido cerebral. Su localización más frecuente es el hueso occipital. Busque signos de banda amniótica en caso de asimetría. La principal fuente de error es la sombra simulada de las orejas fetales o las extremidades cercanas a la cabeza; en este caso, pueden ser necesarios exámenes repetidos en diferentes horarios y horarios. El eczema quístico también puede causar confusión, pero en este caso el cráneo está intacto. El encefalocele puede estar asociado con enfermedad renal poliquística y polidactilia en bebés (23). La incidencia varía de 1 a 4 casos, el 75% se localiza en la región occipital, pero también frontal (15%), y su presencia debe sospecharse de trisomía 18 o 13 (30%) (24, 15).

B) Anomalía de cara

Los contornos embrionarios se observan en la semana 8 y están bien definidos en la semana 10, aunque la motilidad de la deglución no se observa hasta después de la semana 16, cuando la motilidad intestinal está presente (24).

El labio hendido es la deformidad facial más común, ocurre en 1 de cada 800 nacimientos y se asocia con varios síndromes dismórficos, y en el 63% de los casos es similar a otras anomalías congénitas graves. Se informaron casos de labio y paladar hendido entre las 12 y 16 semanas. Las pacientes que reciben terapia anticonvulsiva durante el embarazo deben estar especialmente preocupadas (24). Deformidades oculares. Se observaron de 8 a 15 semanas. Entre ellos destacamos la miopía, la hipermetropía, los efectos orbitarios, la microftalmía, la retracción del ojo, el estrabismo, la catarata congénita, la displasia retiniana. Todo esto gracias a lo que se sabe actualmente sobre los monogramas de frutas enteras del tamaño de una malla. La vista de eco normal objetiva es una línea circular hiperecoica suave con contenido hipoecoico. En las cataratas puede verse afectada la imagen del cristalino, que puede aparecer gruesa, irregular o dentada con bordes hiperecoicos, así como acumulaciones de material hiperecoico u opacidades homogéneas (24).

C) Anomalía cardiaca fetal

El riesgo de anomalías cromosómicas varía según el tipo de anomalía cardíaca. La incidencia se estima en aprox. 0,5% a 1,0%. Algunos cambios cardiovasculares son incompatibles con la vida y pueden permitir a los padres interrumpir el embarazo (20). Con una incidencia de 5 a 8 por cada 1.000 nacidos vivos, son responsables de más del 50% de las muertes neonatales (24). Los principales riesgos son la comunicación auriculoventricular (defecto del cojín endocárdico), la doble salida del ventrículo derecho y el síndrome del corazón izquierdo hipoplásico. Por otro lado, del 22% al 32% de los fetos con anomalías cardíacas detectadas por ultrasonido tienen anomalías cromosómicas. Los más comunes son la trisomía 21, 18, 13 y el síndrome de Turner (22). La detección de la mayoría de las patologías cardíacas requiere un equipo sofisticado y una formación especial, incluida la exploración Doppler. Pueden detectarse hipoplasias ectópicas, unilaterales y defectos del tabique ventricular, pero se debe buscar el consejo de un especialista si se sospechan anomalías cardíacas (23).

Las arritmias fetales implican patrones irregulares del ritmo cardíaco fetal. La taquicardia transitoria, la bradicardia y los latidos ectópicos son comunes y no requieren atención adicional. Puede ser difícil distinguir claramente entre cambios fisiológicos y patológicos, pero vale la pena intentarlo. La bradicardia sostenida de menos de 100 latidos por minuto, la taquicardia sostenida de más de 200 latidos por minuto y el ritmo irregular que ocurre más de 10 veces deben considerarse anormales (20).

D) Anomalías torácicas

Hernia de diafragma. La hernia diafragmática ocurre en 1 de cada 3000 nacidos vivos. La ecografía se puede utilizar para diagnosticar la presencia de estómago, asas intestinales o hígado en la cavidad torácica de un feto con desplazamiento mediastínico contralateral. También podemos encontrar ascitis y polihidramnios (22). La evaluación ecográfica prenatal reveló la presencia de una o más masas eco-claras en la caja torácica fetal, que representan el estómago fetal o las asas del intestino delgado. Se han establecido indicadores de mal pronóstico, incluido el diagnóstico antes de las 25 semanas de gestación (20).

E) Anomalías gastrointestinales fetales

Las anomalías congénitas de la pared abdominal y del tubo digestivo suelen resolverse con el tratamiento quirúrgico adecuado. Algunos estudios han encontrado que su

pronóstico depende en gran medida de la presencia o ausencia de anomalías cromosómicas y anomalías concomitantes de órganos importantes. Debido a que estas anomalías pueden diagnosticarse prenatalmente, es importante una evaluación correcta de los principales defectos y anomalías asociadas para un tratamiento adecuado durante el embarazo (22).

Atresia esofágica. Es una anomalía relativamente común que ocurre en 1 de cada 3000 a 3500 nacidos vivos. En la mayoría de los casos, la parte superior del esófago es un extremo ciego (atresia esofágica) y la parte inferior se desarrolla a partir de la bifurcación traqueal (11).

Atresia duodenal. Entre los fetos diagnosticados prenatalmente con atresia duodenal, el 30% tiene anomalías cromosómicas, siendo la trisomía 21 la anomalía cromosómica más común. Desafortunadamente, los hallazgos ecográficos de atresia duodenal (vesículas dobles y polihidramnios) no se hicieron evidentes hasta la semana 24 (22). Esta es la anormalidad más común del tracto gastrointestinal. Se pueden ver dos estructuras redondas en forma de saco en la parte superior del abdomen del feto. El quiste de la izquierda es un estómago abultado y el de la derecha es el duodeno (signo de la doble burbuja). El polihidramnios está presente en el 50% de los casos asociados con el síndrome de Down, y también son comunes las anomalías del corazón, los riñones y el sistema nervioso central (7). La atresia duodenal ocurre en aproximadamente 1 de cada 7500 a 10 000 nacidos vivos. Casi el 30 % de los fetos afectados tienen trisomía 21 y otras anomalías comunes incluyen anomalías cardíacas estructurales (20 %), malrotación del colon (22 %) y anomalías renales (11). Sin cavidad abdominal. Nicolaides et al describen los resultados y resultados finales de 24 pacientes con polihidramnios y pérdida abdominal. De los 20 fetos diagnosticados con atresia esofágica, 17 (80%) tenían trisomía 18 y 5 de estos también tenían onfalocele. Solo uno de cada 20 fetos sobrevivió. En dos de los 24 casos, la falta de visualización de la cavidad abdominal se debió a un mecanismo de deglución alterado debido a la curvatura articular, y ambos fetos tenían un cariotipo normal pero fallecieron después del nacimiento por hipoplasia pulmonar. Por lo tanto, si la cavidad abdominal no es visible, se debe examinar en detalle el resto de la anatomía fetal y sugerir un cariotipo (22). obstrucción intestinal. En la obstrucción de yeyuno e íleon se observan varias asas de intestino dilatadas con contenido líquido. A diferencia de la atresia duodenal, la

obstrucción del intestino delgado distal rara vez se asocia con otras anomalías. En un estudio que evaluó series múltiples, solo se encontraron 5 casos de trisomía 21 en 589 fetos con atresia yeyunal o ileal (22). La obstrucción del intestino delgado y grueso son anomalías congénitas comunes que ocurren en 1 de cada 300 a 1500 nacidos vivos (11).

Asa eco intestinal. La asociación entre la trisomía 21 y la presencia de asas ecogénicas fue descrita por primera vez en la literatura por Nyrberg et al. En su trabajo encontraron la presencia de asas intestinales ecogénicas en 7 de 68 fetos con trisomía 21 (10%) entre las 14 y 24 semanas de gestación. La detección del eco intestinal es algo subjetiva, en general diremos un aumento del eco intestinal si su eco se asemeja a un hueso adyacente. En el segundo trimestre, el intestino de las vacas debe alertarnos sobre otras anormalidades que puedan estar presentes. Aunque se trata de un evento aislado, se estima que el riesgo de ciertas anomalías cromosómicas es 5,5 veces el riesgo inicial (22).

F) Defectos de la pared abdominal

arco umbilical. La frecuencia es de 1 en 3000 nacidos vivos. Si se encuentra de forma aislada y se puede tratar con cirugía, la tasa de supervivencia posparto alcanza el 90%. Sin embargo, puede estar ligada a defectos cromosómicos, ligada al cromosoma X, autosómica dominante o recesiva. La incidencia de anomalías cromosómicas en neonatos vivos con onfalocele es del 10%, principalmente trisomía 18 y 13. Las anomalías cromosómicas fueron más comunes cuando el saco herniario contenía solo asas intestinales (67 %) que cuando contenía tejido hepático (16 %) (22). El defecto de la pared abdominal más frecuente se encuentra en la línea media (onfalocele) y suele asociarse a otras anomalías congénitas. Dependiendo del tamaño, la hernia puede contener los intestinos, el hígado, el estómago y el bazo, que está cubierto por fuera por la membrana amniótica y por debajo por el peritoneo parietal. Los vasos umbilicales suelen insertarse en el saco herniario y su distribución es visible en su pared (23).

La gastrosquisis ocurre en 1 de cada 10 000 recién nacidos y es un órgano interno aislado en un asa de intestino que pasa a través de un defecto en la pared paraumbilical derecha. El diagnóstico prenatal se basa en lo siguiente: el ombligo está en una posición normal. El asa intestinal flota libremente en el líquido amniótico. Por lo general, es un hallazgo

esporádico y rara vez se asocia con anomalías cromosómicas. Cuatro estudios diferentes de 63 fetos con gastrosquisis no encontraron anomalías cromosómicas (22).

Otros defectos se localizan principalmente en la región periumbilical derecha (gastrosquisis) y suelen ser aislados. En estos defectos perumbilicales, solo se ve el intestino delgado y no está cubierto por una membrana. Una ecografía muestra un asa de intestino flotando en el líquido amniótico fuera de la pared abdominal. La inserción del cordón umbilical es normal (23). Se sabe que los hijos de nuevas madres son más propensos a la gastrosquisis; de hecho, esta anomalía ocurre con mucha más frecuencia en Brasil y Colombia, que tienen la mayor proporción de madres menores de 20 años (25).

Ascitis fetal. La presencia de líquido libre en el abdomen fetal puede determinarse mediante ecografía como una zona sin eco alrededor de los órganos internos del feto. La ascitis verdadera rodea el ligamento falciforme y la vena umbilical, mientras que la pseudoascitis es un área hipoecoica periabdominal causada por la musculatura y la grasa abdominales. Si se sospecha ascitis, se debe examinar cuidadosamente la anatomía fetal en busca de anomalías asociadas. Las principales causas de ascitis son la obstrucción renal y la hidropesía. Debido a que la ascitis puede ser orina, los riñones también deben examinarse cuidadosamente en todos los casos de ascitis (23).

G) Anomalía raquídea

Las anomalías de la columna casi siempre se localizan en las regiones cervical y lumbar. Es necesario revisar los tejidos blandos que recubren la columna en busca de soluciones de continuidad, así como la propia columna fetal para descartar posibles deformaciones. A partir de la semana 15 de embarazo, la columna vertebral del feto es claramente visible.

Espina bífida

El diagnóstico por ultrasonido se basa en signos de un defecto de la médula espinal y signos secundarios a nivel del cráneo, que a menudo acompañan a la espina bífida, ultrasonido intravaginal a las 13-14 semanas o ultrasonido transabdominal a las 15-16 semanas de embarazo. Permite el diagnóstico de defectos de la médula espinal. El diagnóstico de espina bífida se puede confirmar o descartar a las 18 a 20 semanas de gestación mediante un dispositivo con resolución adecuada, en la mayoría de los casos predomina la forma abierta, y los pliegues de los tubos neurales no convergen en la línea

media, formando células neurales tubulares y permanecen unidos al ectodermo de la piel. La espina bífida es la anomalía más común del SNC (sistema nervioso central) que ocurre en 0.3-3/1000 nacidos vivos y consiste en defectos de cierre de la línea media del canal espinal. La espina bífida se puede diagnosticar prenatalmente mediante ecografía en una gran proporción de fetos (alrededor del 95 %), a pesar de pequeños defectos o variantes difíciles de detectar (23).

Un mielomeningocele aparece como un saco posterior lleno de líquido, generalmente con un componente neural. Los mielomeningoceles abiertos pueden no tener cápsula y se limitan a la destrucción del tejido blando que rodea el defecto. Por lo general, se observan anomalías esqueléticas. Los centros de osificación posteriores suelen aparecer como dos líneas ecogénicas casi paralelas, pero la espina bífida hace que se bifurquen (23).

Eccema quístico. Es una anomalía del sistema linfático y consiste en una masa quística supurante ubicada en la parte posterior del cuello. Puede extenderse lateralmente y hacia delante, y en ocasiones los tabiques centrales están dispuestos como "ruedas de carreta". A diferencia del encefalocele o el meningocele cervical, el cráneo y la columna están intactos. La supervivencia es problemática cuando el eccema quístico se asocia con enfermedad linfática sistémica con derrames torácicos o abdominales (23).

H) Anomalía renal

Cuando se detectó un defecto renal, el riesgo de detectar una anomalía cromosómica aumentó significativamente en comparación con el riesgo asociado con la edad materna. El riesgo se multiplicaba por 3 si la anomalía renal era un hallazgo aislado y por 30 si se asociaba a otras anomalías (22). Algunas patologías renales son siempre mortales y pueden ser indicación de aborto terapéutico si se diagnostican antes de la semana 22 de gestación. Encontrar estas anomalías más adelante en el embarazo también puede afectar el tratamiento. Las anomalías de las vías urinarias no se pueden descartar incluso si los riñones parecen normales en eco, tamaño, forma y ubicación (23).

Hipoplasia renal. Sin líquido amniótico, el examen de ultrasonido es difícil. Durante las últimas semanas del embarazo, puede parecer que el feto tiene riñones, ya que las glándulas suprarrenales pueden volverse más grandes y con forma de riñón. La vejiga

suele ser pequeña o estar ausente. La ecografía debe realizarse desde muchos ángulos diferentes (23). La forma más grave de hipoplasia renal es bilateral y se caracteriza por la ausencia de tejido renal identificable, ausencia de vejiga fetal, oligohidramnios o polihidramnios marcados (siempre después de las 16 semanas) e hipoplasia pulmonar fatal (20).

Esta particular anomalía ocurre en 1 de cada 4000 nacidos vivos y generalmente se diagnostica después de la decimosexta semana (24). Hipoplasia renal, falla unilateral 1 en 1000 nacidos vivos; por lo general es asintomático porque el otro riñón suministra el riñón faltante; la forma bilateral es incompatible con la vida, ocurre en 1000 nacimientos en 0,3 de los niños; asociado con oligohidramnios (26).

Hidronefrosis. La hidronefrosis leve es un hallazgo ecográfico frecuente en la ecografía de rutina, definida como un diámetro anteroposterior de la pelvis renal mayor o igual a 3,5 mm, y se encuentra en el 2% al 2,8% de la población normal y en el 25% de los fetos con síndrome de Down. síndrome (22).). No hay que olvidar que puede producirse un agrandamiento transitorio de la pelvis renal. Estos agrandamientos suelen ser bilaterales, pero a veces son unilaterales y pueden persistir durante algún tiempo. Repita la prueba en dos semanas. Si el agrandamiento de la pelvis renal es fisiológico, los cambios no se observan y desaparecen (23).

Si el agrandamiento es anormal, generalmente empeora. La obstrucción renal bilateral (hidronefrosis) a menudo se asocia con líquido amniótico reducido (oligohidramnios) y conlleva un mal pronóstico. En algunos casos, se observó un aumento del líquido amniótico. La ecografía muestra un espacio quístico anecoico agrandado con pequeñas protuberancias quísticas en el centro del riñón (o riñón). La presencia de estos pequeños quistes (menos de 1 cm) en la superficie cortical de la hidronefrosis es un signo fiable pero raro de displasia. El aumento de la ecogenicidad y la disminución del grosor cortical no son signos definitivos de insuficiencia (23).

Enfermedad quística. Una ecografía revelará varios quistes de varios tamaños, generalmente dispersos pero rara vez en una parte del riñón. Si afecta a ambos riñones, el proceso es fatal. El tejido renal es visible entre los quistes, pero la demarcación cortical está mal definida, este tejido es más ecogénico que el parénquima renal normal (23).

1.3.3. Ecografía Doppler

Al evaluar la circulación fetal, se puede determinar el estado de los cambios hemodinámicos. Esto significa que cuando la salud del feto se ve comprometida, ocurren varios cambios en el suministro de sangre al feto. Estos cambios se pueden evaluar mediante ecografía Doppler y nos dan al menos 7 días para tomar medidas, como planificar una cesárea, para evitar que el bebé muera en el útero. A nivel mundial, las anomalías congénitas representan aprox. 7% de la mortalidad neonatal, la mayoría de las muertes neonatales ocurren en la primera semana de vida y la mayoría ocurren dentro de las 24 horas de vida. Con la ecografía Doppler de las arterias cerebral media y umbilical podemos evaluar la circulación fetal y su adaptación a las enfermedades fetales, alteraciones destinadas a suministrar oxígeno a órganos vitales como el corazón, el cerebro y las glándulas suprarrenales, reduciendo así el aporte sanguíneo. La vida del feto es lo menos importante. Evaluar el flujo sanguíneo en las arterias cerebral media y umbilical y el índice de resistencia de las arterias cerebral media y umbilical. La ecografía Doppler puede detectar cambios en el flujo sanguíneo arterial y venoso asociados con complicaciones médicas. El uso de la ecografía Doppler en obstetricia puede detectar cambios antes de que otros métodos muestren cambios significativos y progresivos. La evaluación del flujo Doppler puede detectar lesiones antes que otros métodos de detección de sufrimiento fetal, lo que otorga a la ecografía Doppler una amplia gama de ventajas y utilidad para reducir la morbilidad y la mortalidad neonatales (33).

Importancia de la ecografía Doppler.

La interpretación correcta de los resultados de las diferentes regiones vasculares estudiadas es importante, ya que la evaluación de cada arteria puede brindar diferentes ayudas diagnósticas y ayudarnos a identificar condiciones que se presentan durante el embarazo, como desprendimiento de placenta, restricción del crecimiento intrauterino y muerte fetal. . Ultrasonido doppler en obstetricia. La forma de onda de la arteria umbilical debe investigarse en embarazos de alto riesgo y es importante para evaluar fetos con anemia e insuficiencia placentaria. El ultrasonido Doppler funciona al detectar cambios en la viscosidad de la sangre, lo que permite un diagnóstico preciso y oportuno (33).

Prueba del índice cerebroplacentario El índice cerebroplacentario es la relación entre el flujo sanguíneo en la arteria cerebral media y la arteria umbilical y ayuda al obstetra a

utilizar dos variables para evaluar el estado del feto. 1.- Estado normal: el índice de resistencia de la arteria cerebral media es siempre superior al de la arteria umbilical. 2.- Condiciones patológicas. Cuando se detecta sufrimiento fetal, el feto utiliza mecanismos para oxigenar órganos vitales como el cerebro, el corazón y las glándulas suprarrenales cambiando la resistencia y desarrollando un fenómeno conocido como mecanismos compensatorios (33).

Ecografía Doppler para diagnosticar anomalías congénitas

Patología del sistema nervioso central

Agenesia del Cuerpo Calloso: Ausencia de arterias periclosal en vista medio sagital. El origen del cuerpo calloso es un defecto de nacimiento, el cuerpo calloso, la estructura que conecta los dos hemisferios del cerebro, está total o parcialmente ausente. Puede ocurrir como un defecto aislado o en combinación con otras anomalías cerebrales, incluida la anomalía de Arnold-Chiari, el síndrome de Dendy-Walker, el síndrome de Anderman, la esquizofrenia (surcos o fisuras en el tejido cerebral) y la esquizofrenia (loba), las niñas pueden tener relaciones sexuales . un trastorno relacionado llamado síndrome de Icardi, que puede causar retraso mental grave, convulsiones, anomalías de la médula espinal y daños en la retina. También puede estar asociado con deformidades de otras partes del cuerpo, como defectos en la línea media facial. Las consecuencias de la enfermedad varían de leves a leves a graves, según las anomalías cerebrales asociadas. La inteligencia puede ser normal con poca capacidad para solicitar patrones visuales apropiados, o el niño puede tener deformidades más graves, retraso mental, convulsiones, hidrocefalia y espasmos. El pronóstico depende del grado y la gravedad de la deformidad y no es mortal en la mayoría de los niños. El retraso mental no empeora. Aunque muchos niños con este trastorno tienen una inteligencia promedio y llevan una vida normal, las pruebas neuropsicológicas muestran diferencias sutiles en el funcionamiento cortical superior en comparación con niños de la misma edad y educación (27).

Patología del corazón

Tetralogía de Fallot: Kabarlgada aorta, patología pulmonar, hipertrofia ventricular. 3 vasos sanguíneos: patología pulmonar: estenosis pulmonar, atresia pulmonar, falta de válvula pulmonar

La tetralogía de Fallot es una enfermedad rara causada por una combinación de cuatro defectos cardíacos (congénitos) al nacer. Estos defectos afectan la estructura del corazón, lo que hace que el corazón entregue sangre hipóxica al resto del cuerpo. Por lo general, los bebés y los niños con tetralogía de Fallot tienen la piel azulada porque la sangre no transporta suficiente oxígeno. La tetralogía de Fallot generalmente se diagnostica en el primer año de vida o poco después. Sin embargo, dependiendo de la gravedad de la deficiencia y los síntomas, en algunos adultos la tetralogía de Fallot puede no detectarse hasta una edad avanzada. Con un diagnóstico temprano y un tratamiento quirúrgico apropiado, la mayoría de los niños y adultos con tetralogía de Fallot pueden llevar una vida relativamente normal, aunque necesitarán atención médica regular durante toda su vida y es posible que deban limitar sus actividades físicas. La tetralogía de Fallot consta de los siguientes cuatro defectos del corazón y sus vasos sanguíneos:

Agujero en la pared entre las dos cámaras inferiores (o ventrículos) del corazón. Esta condición también se llama VSD (27). La válvula pulmonar (número 5 en la imagen) y la arteria pulmonar principal (número 7 en la imagen) están estrechadas. Esta condición también se llama estenosis pulmonar. La válvula aórtica (número 6 en la imagen) que se abre hacia la aorta es más grande de lo normal y parece abrirse desde ambas cámaras del corazón, no solo desde el ventrículo izquierdo como lo hace en un corazón normal. En este defecto, la válvula aórtica está directamente encima del defecto del tabique ventricular. La pared muscular del ventrículo inferior derecho (ventrículo derecho) del corazón es más gruesa de lo normal. También se llama hipertrofia ventricular. Debido a que los bebés con tetralogía de Fallot pueden necesitar cirugía u otros procedimientos poco después del nacimiento, este defecto congénito o defecto cardíaco congénito se considera grave. Congénito significa que está presente al nacer. Este defecto cardíaco reduce la cantidad de oxígeno en la sangre que fluye al resto del cuerpo. Los recién nacidos con tetralogía de Fallot pueden tener la piel azulada, lo que se denomina cianosis, porque la sangre no transporta suficiente oxígeno. Los bebés pueden no nacer con este color de piel, pero de repente se ven tan azules cuando lloran o comen. Estos episodios se denominan episodios cianóticos. Los bebés con tetralogía de Fallot u otras causas de cianosis pueden tener los siguientes problemas:

Mayor riesgo de infección en las capas del corazón llamada endocarditis. Existe un mayor riesgo de un latido cardíaco irregular llamado arritmia. Mareos, desmayos o

convulsiones causados por bajos niveles de oxígeno en la sangre. Retraso del crecimiento. Causas y factores de riesgo

Se desconoce la causa de los defectos cardíacos en la mayoría de los bebés, como la tetralogía de Fallot. Algunos bebés desarrollan defectos cardíacos debido a cambios genéticos o cromosómicos. También se cree que los defectos cardíacos como la tetralogía de Fallot son causados por una combinación de genes y otros factores de riesgo, como a lo que la madre o el feto están expuestos en el medio ambiente, lo que la madre come o bebe, o los medicamentos que toma.

Aplicaciones Diagnóstico; La tetralogía de Fallot se puede diagnosticar durante el embarazo o poco después del nacimiento del bebé. Durante el embarazo Las pruebas de detección (también llamadas pruebas prenatales) se realizan durante el embarazo para detectar defectos de nacimiento y otras afecciones. La tetralogía de Fallot se puede ver en una ecografía (hace una imagen del cuerpo). Ciertos hallazgos de ultrasonido pueden hacer que un proveedor de atención médica sospeche que un niño puede tener tetralogía de Fallot. En este caso, puede solicitar un ecocardiograma fetal para confirmar el diagnóstico. Un ecocardiograma fetal es una ecografía del corazón del feto. La prueba puede mostrar cuándo hay un problema con la estructura del corazón y qué tan bien está funcionando el corazón con el defecto. Un proveedor de atención médica puede ordenar una o más pruebas para confirmar un diagnóstico. La prueba más común es un ecocardiograma. Un ecocardiograma es una ecografía del corazón que muestra cuándo hay problemas con la estructura del corazón y qué tan bien está funcionando (o no) el corazón con el defecto. También se puede utilizar la ecocardiografía (27).

Patología nefrourológica

Hidronefrosis: arteria renal presente

Displasia renal multiquística: arteria renal ausente

Agenesia renal: ausencia de arterias renales

Megavejiga: arterias umbilicales

Quiste alantoideo: arteria umbilical comunica con vejiga

Patología de cara

Épulis congénito: El tumor gingival de células granulares, también denominado épulis congénito o tumor de Neumann, es un tumor benigno muy poco frecuente (alrededor de

250 casos en la literatura)1. Surge de la mucosa alveolar, siendo hasta 2-3 veces más habitual en región maxilar del lado derecho. Es específico del recién nacido, de predominio femenino y las lesiones múltiples solo se han descrito en un 5-16% de los casos. El tamaño es variable, de milímetros a varios centímetros, comprometiendo por su localización, en los casos más grandes, la alimentación e incluso la respiración. No se han descrito recurrencias del tumor, ni malignización. Aunque la regresión espontánea está descrita, la mayoría de los autores recomiendan exéresis quirúrgica precoz. **Epignatus**: Los teratomas son tumores benignos que contienen elementos de las tres hojas germinales: ectodermo, mesodermo y endodermo con un diferente grado de organización. El epignathus es un tipo de teratoma congénito poco frecuente que ocupa toda la cavidad orofaríngea y se exterioriza a través de la boca La mayor complicación de esta condición es el compromiso respiratorio al nacimiento por obstrucción de la vía aérea superior. El diagnóstico prenatal permite planificar una estrategia de manejo para el establecimiento rápido de una vía aérea en el parto, mediante el procedimiento conocido como EXIT (ex útero intrapartum treatment), lo que permite efectuar la resección postnatal del tumor (27).

Epidemiología. El epignathus es un raro tumor congénito; la incidencia estimada para los teratomas es de 1/4000 nacidos vivos, de los cuales apenas un 2% son orofaríngeos. La incidencia de epignathus es de 1 en 35.000 - 200.000 nacidos vivos. Se presenta con mayor frecuencia en mujeres con una relación 3:1. No hay tendencia a la recurrencia y se han descrito casos en todas las razas.

Etiología. Se desconoce con precisión su etiología; sin embargo, se han planteado diversas teorías respecto a su origen: a) Originado en células pluripotenciales de la porción adyacente a la bolsa de Rathke. b) Migración de células germinales primordiales desde el dorso de la línea media del saco embrionario hacia el polo cefálico adoptando diversas localizaciones como mediastino, cuello, nasofaringe y cerebro a nivel pineal e hipotalámico. c) Remanente de gemelo siames.

El sitio de origen parece ser el canal craneofaríngeo, en un defecto del hueso esfenoides donde la membrana bucofaríngea, la bolsa de Rathke y la notocorda están relacionadas íntimamente. La implantación puede ser única o múltiple y la mayoría tiene su punto de fijación en el paladar duro (39%), otras localizaciones son: nasofaringe (34%),

esfenoides (15%), orofaringe (10%), maxilar (5%), etmoides (5%) y septum nasal (5%). Pocos casos describen una extensión intracraneal cuyo pronóstico es fatal.

Estudios de citogenética han demostrado que el tumor tiene idéntico cariotipo al fetal lo que apoya al origen mitótico de una célula diploide totipotencial, solo se han reportado cuatro casos de asociación con aberraciones cromosómicas como 45 X/46 X,r(X) mosaicismo, trisomía 13 y duplicación del 1q y 19p e inversión proximal de 1q. No son de herencia mendeliana ni poligénica, tampoco hay evidencia que se produzcan por factores del medio ambiente.

Manifestación clínica. El cuadro clínico del epignathus tiene un amplio espectro, desde no presentar síntomas hasta causar la muerte; comúnmente se lo reconoce al nacimiento o en los primeros días de vida excepto en las instancias donde el tumor es tan pequeño que obviamente es asintomático. No hay dificultad para el diagnóstico de tumores grandes y su clínica dependerá naturalmente del tamaño y la localización de la lesión; presentando grados variables de disnea, dificultad para la succión, deglución y vómito. Los tumores con pedículos cortos que obstruyen completamente la nasofaringe causan síntomas severos; mientras que los tumores con pedículos largos se caracterizan por síntomas intermitentes como tos, cianosis y disnea. Los tumores gigantes provocan una grave insuficiencia respiratoria obstructiva, generalmente fatal, sino es tratada adecuadamente en el periparto o en el período neonatal (27).

Adicionalmente se han descrito Malformaciones asociadas hasta en un 6% de los casos Flujo traqueal y nasal para la valoración de la hipolasia pulmonar en la hernia diafragmática

Patología de placenta

Inserción del velamento: la presencia de vasos anteriores es una variante anatómica rara. La ruptura de los vasos anteriores se asocia con una alta mortalidad fetal que oscila entre el 58 % y el 100 % de los casos. Nuestro centro informó recientemente de un caso de pérdida de sangre fetal debido a la ruptura de un vaso sanguíneo antes de la inserción del cordón umbilical no diagnosticada. Aunque el desarrollo del recién nacido es favorable, se cree que la necesidad de un diagnóstico precoz y la interrupción

planificada del embarazo por cesárea previenen este drama. Durante el embarazo, la paciente se sometió a dos ecografías en diferentes instituciones, ninguna de las cuales fue sospechosa de inserción de cordón. Se recomienda la detección de inserción anormal del cordón en el segundo trimestre; El seguimiento de vigilancia fetal, según lo definido por el Instituto Nacional de Salud Infantil y Desarrollo Humano, mostró una desaceleración variable de aprox. 40 segundos, como se describe en casos clínicos que resultaron en interrupción del embarazo en pacientes con: fiebre y posibilidad de corioamnionitis, similar a nuestro caso, se reportaron con membranas intactas, pero no en trabajo de parto donde la inducción de oxitocina había comenzado 15 minutos antes. En un estudio de casos y controles, Hasegawa et al. desaceleración variable de CVI en pacientes obstétricas y sugirió que el aumento de la tensión del saco amniótico durante las contracciones uterinas comprime tanto las venas como las arterias, lo que resulta en una desaceleración. En conclusión, la desaceleración variable puede ocurrir en mujeres con membranas intactas en presencia de CVI (27).

Previa vascular: La previa vascular es una complicación rara del embarazo, pero si no se diagnostica prenatalmente, la mortalidad fetal es alta. Se recomiendan estudios para analizar la rentabilidad de realizar simultáneamente ambos exámenes (longitud cervical y vasa previa) durante la detección de anomalías fetales durante la ecografía del segundo trimestre para reducir la mortalidad fetal asociada. Se desconoce la patología de la vasa previa, aunque, al igual que la inserción del cálculo umbilical, parece surgir de la inserción umbilical central; el desarrollo del embarazo no permite que la placenta lo siga en su migración hacia el fondo del útero mejor perfundido y, por lo tanto, permanece en una posición periférica y vulnerable. Dado que se recomienda la medición de la longitud cervical como recurso para la prevención del parto prematuro, simultáneamente y posiblemente con un ligero retraso en la ecografía, previo cribado vascular, al menos en grupos de alto riesgo (pacientes con determinadas condiciones médicas), los factores sugieren factores de riesgo.), reduciendo así la mortalidad asociada. Para recomendar la detección de todas las mujeres embarazadas de bajo riesgo, se necesitan más estudios con muestras de gran tamaño para analizar la verdadera incidencia de vasa previa en grupos de bajo y alto riesgo y la rentabilidad de esta estrategia de prevención combinada (27).

1.3.4. Diagnóstico por ecografía

Los beneficios de la ecografía pueden influir en el comportamiento médico durante el embarazo, el parto y las decisiones familiares. Como con cualquier prueba diagnóstica nueva, su verdadera eficacia e impacto en la práctica clínica deben probarse críticamente (13).

Las publicaciones científicas disponibles hasta la fecha indican los siguientes beneficios: Mejorar la comprensión de la anatomía fetal por parte de los miembros de la familia. Esto hace que la unión de madre y feto sea más temprana y cercana, dando como resultado una imagen más realista. Identificación mejorada de anomalías fetales mediante imágenes en orientación y plan. Puede determinar con mayor precisión el alcance y la magnitud de las anomalías si existen limitaciones anatómicas o de posición fetal. Mejora de la identificación de anomalías por parte de médicos sin experiencia mediante reconstrucciones multiplanares y 3D. Permite la evaluación dinámica del comportamiento fetal en diferentes situaciones utilizando métodos de reconstrucción en tiempo real. Luego también tenemos una herramienta para evaluar el desarrollo embrionario, que debe ser estrictamente cronometrada en la práctica diaria y cuidadosamente explicada según la curva de aprendizaje, para que podamos hacer un mejor y más temprano diagnóstico (13).

El cribado prenatal con ecografía, comúnmente llamado ultrasonografía, se ha convertido en el método de detección más utilizado en el primer trimestre del embarazo. Este es un método no invasivo sin riesgos físicos conocidos para la madre o el feto. La observación de algunas imágenes específicas durante este período permitió sospechar cambios cromosómicos en el feto. En los últimos años, la imagen más confirmada y aceptada es la denominada "transparencia del cuello", una estructura que se puede ver en la parte posterior del feto entre las 11 y 14 semanas. También es importante visualizar el "hueso nasal", ya que su ausencia se asocia con el síndrome de Down. Sin embargo, la observación de estas imágenes solo supone una mayor probabilidad de patología, por lo que se requieren pruebas invasivas para confirmar o descartar la presencia de lesiones cromosómicas, lo que hace que la mayoría de los cribados positivos sean falsos positivos. Pero la ausencia de cambios cromosómicos no significa la ausencia de otras anomalías o trastornos genéticos que pueden o no ser diagnosticados en etapas

posteriores del embarazo. La ecografía del segundo trimestre puede detectar algunas deformidades anatómicas (15).

La sensibilidad y especificidad de la ecografía obstétrica para la detección de anomalías congénitas depende de varios factores, entre ellos el tipo de deformidad, la duración del examen, la experiencia del ecógrafo, la calidad y técnica del equipo y los factores de riesgo. . . También es necesario conocer cuál es la tasa de detección ecográfica de anomalías congénitas en cada centro de imagen para saber qué decisiones tomar en base a la información obtenida del examen. (16).

1.4. Justificaciones e importancia

El estudio tiene una base teórica porque ayudará a analizar los conceptos teóricos doctrinarios y científicos en ecografía obstétrica y cómo incide en el diagnóstico de anomalías fetales en el Hospital Municipal de Bellavista en el segundo trimestre para posteriormente la realidad estadística con el fin de tomar las mejores decisiones. en función del estado del paciente y mantener su integridad.

Este estudio es importante porque la evaluación ayuda a detectar anomalías fetales y demográficas maternas, nos permite comprender los tipos de factores que causan anomalías fetales, en función de nuestra situación real, permitirá a los administradores diseñar para reducir problemas y mejorar estrategias. para resultados de ultrasonido. Este estudio tiene justificación social, ya que es importante la precisión oportuna de los resultados de la ecografía, que permitirán el tratamiento oportuno del problema, mejorando así la calidad de vida del feto y de la familia. El estudio es relevante porque responde a la necesidad del público de prevenir otras complicaciones morfológicas de la pubertad temprana durante la ecografía prenatal. Las herramientas y los procedimientos de recopilación de datos se desarrollarán y validarán para que los utilicen otros investigadores.

Este estudio se justifica porque nos permitirá determinar la importancia de los exámenes de ultrasonido en mujeres embarazadas. Lo que nos permitirá ver los resultados obtenidos en la identificación de los falsos positivos y/o negativos de las imágenes ecográficas permitirá a los gestores desarrollar estrategias para reducir los problemas

y/o mejorar los resultados ecográficos. Este estudio es socialmente justificable porque la precisión de los resultados ecográficos oportunos permitirá el tratamiento oportuno del problema, lo que mejorará la calidad de vida del feto y la familia, y también es relevante porque es relevante para la ecografía temprana para prevenir otros modalidades. Necesidades sociales de las complicaciones. Las herramientas y los procedimientos de recopilación de datos se desarrollarán y validarán para que los utilicen otros investigadores.

La ecografía es actualmente el mejor método para la evaluación fetal y el posible diagnóstico de anomalías congénitas. Realizada por personal capacitado y correctamente interpretada, esta prueba puede informar sobre diversos tipos de anomalías durante el período prenatal. Este conocimiento ayudará a planificar el tratamiento apropiado (34).

Tras una mayor investigación, la mujer embarazada enfrentó dificultades cuando descubrió que su hijo tenía un defecto de nacimiento que afectaba a la madre y al núcleo de la familia. Por lo tanto, este es un problema de salud pública y el examen de ultrasonido es necesario porque proporciona imágenes que pueden diagnosticarse con alta confiabilidad, por lo que durante este período, el examen de ultrasonido es fundamental para ayudarnos a diagnosticar anomalías fetales. La ecografía obstétrica se originó hace más de medio siglo, y su finalidad principal era calcular la edad gestacional. Posteriormente se encontró que tenía buena sensibilidad para la detección de anomalías congénitas. El primer descubrimiento de anomalías congénitas se registró en 1964, cuando se informaron casos de enfermedad craneofacial diagnosticados prenatalmente. Desde entonces, la ecografía obstétrica se ha utilizado principalmente para el examen fetal y la tecnología de su equipo ha evolucionado rápidamente hasta convertirse en el método más utilizado para el examen no invasivo de la anatomía fetal y la detección de anomalías congénitas. Ahora se reconoce como una técnica precisa para determinar la edad gestacional, el número fetal, la frecuencia cardíaca fetal y la posición de la placenta, así como para visualizar la anatomía fetal.

La sensibilidad y especificidad de la ecografía obstétrica para la detección de anomalías congénitas depende de varios factores, entre ellos el tipo de deformidad, la duración del examen, la experiencia del ecógrafo, la calidad y técnica del equipo y los factores de riesgo. . . . La tasa de detección de anomalías congénitas por ultrasonido en cada centro

de imagen también es necesaria para la toma de decisiones informadas en el estudio (16).

El uso regular de la ecografía en los primeros meses de embarazo claramente permite una mejor estimación de la edad gestacional, la detección más temprana de embarazos múltiples y anomalías fetales, y no hay sospecha clínica de posible interrupción del embarazo. Pero los beneficios para otros resultados clave no están claros. Si la detección de anomalías fetales es un objetivo específico, se incrementa

1.5. Sistema de variables

1.5.1. Identificación de variable

Variable 01:

Ecografía obstétrica

Variable 02:

Diagnóstico de malformación fetal

1.6. Problema

¿Cuál es la relación que existe entre la ecografía obstétrica y diagnóstico de malformación fetal del segundo trimestre de gestación en el Hospital Bellavista 2019?

II. OBJETIVOS

2.1. Objetivo general

- Determinar la relación entre la ecografía obstétrica y el diagnóstico de malformación fetal del segundo trimestre de gestación en Hospital Bellavista 2019.

2.2. Objetivo específicos

- Determinar las características sociodemográficas de las gestantes según tipo de malformación fetal del segundo trimestre de gestación en el Hospital II-E Bellavista, 2019.
- Determinar los antecedentes obstétricos de las gestantes en Hospital II-E Bellavista, 2019.

- Identificar el tipo de ecografía obstétrica según dimensiones básicas, morfológica y Doppler.
- Identificar los tipos de malformaciones fetales según dimensiones básicas, morfológicas y Doppler.
- Identificar las dimensiones de mayor relación entre las variables tipo de ecografía y malformación fetal.

2.3. Hipótesis de la investigación

H1: Existe relación significativa entre tipo de ecografía obstétrica y Malformaciones fetales en el segundo trimestre de gestación en Hospital Bellavista 2019.

2.4. Operacionalización de variables

VARIABLES	DEFINICION CONCEPTUAL	DEFINICIÓN OPERACIONAL	DIMENSIONES	INDICADORES	INDICADORES ESPECIFICOS	ITEM	ESCALA DE MEDICIÓN	INSTRUMENTO
ECOGRAFÍA OBSTÉTRICA	Es un examen de ultrasonido utilizado para evaluar el embrión o feto en su ambiente natural, es decir, en el útero materno. (12)	Este es un ultrasonido muy importante que examina sistemáticamente toda la anatomía del feto de la cabeza a los pies a las 20 semanas.	BASICA	bienestar fetal	Permite evaluar el crecimiento del feto, las características del líquido amniótico.	10	intervalo	Historia Clínica Ficha de recolección de datos
					Clasificación de la apariencia, implantación y madurez de la placenta	11	nominal	
			MORFOLOGICA	Malformaciones fetales	Se excluyeron las anomalías de mala salud fetal (malformaciones).	12	nominal	
					Deformidad estructural o funcional	15	intervalo	
			DOPPLER	la evaluación de los flujos sanguíneos fetales	determinar estados de alteración hemodinámica fetal	17	nominal	
MALFORMACIÓN FETAL	Son enfermedades o malformaciones que pueden causar problemas estructurales, funcionales, neurológicos, como trastornos metabólicos al nacer (12).	Evaluación de estructuras fetales en el segundo trimestre de GESTACIÓN utilizando la ECOGRAFÍA y diagnosticando por presencia o ausencia de estructuras fetales	**BASICA**					Historia Clínica Ficha de recolección de datos
			Crecimiento fetal	retardo en crecimiento intrauterino	crecimiento por debajo de percentil 15	18	nominal	
				grande para edad Gestacional	crecimiento por encima de percentil 95	19	nominal	
			Volumen de líquido amniótico	polihidramnios	ILA mayor 24	20	nominal	
				oligohidramnios	ILA menor de 5	21	nominal	
			Maduración placentaria	calcificaciones placentarias	calcificación placenta	22	nominal	
			MORFOLOGICA					
			Anomalías cabeza	Anencefalia.	Ausencia de bóveda craneana y del encéfalo	23	nominal	
				Hidrocefalia.	Dilatación de ventrículos cerebral fetal	24	nominal	
				Microcefalia.	Diámetro biparietal por debajo de lo normal	25	nominal	
				Encefalocele.	Defecto de tubo neuronal, Presencia de saco circular en occipucio contiene liquido o tejido cerebral	26	nominal	

VARIABLES	DEFINICION CONCEPTUAL	DEFINICIÓN OPERACIONAL	DIMENSIONES	INDICADORES	INDICADORES ESPECIFICOS	ITEM	ESCALA DE MEDICIÓN	INSTRUMENTO
			Anomalía cara	labio leporino	Presenta/no presenta	27	nominal	Historia Clínica Ficha de recolección de datos
				malformación ocular	Alteración de la forma del lente (línea circular hiperecogenica lisa)	28	nominal	
			Anomalía corazón	Defecto del tabique ventricular.	ventrículo derecho con doble salida	29	nominal	
			Anomalías torácicas	hernia diafragmática	Masa ecolucente que representa el estómago, asas intestinales o hígado en tórax fetal	30	nominal	
			Anomalías gastrointestinales	Atresia esófago	Porción superior termina en forma ciega	31	nominal	
				Atresia duodenal.	Se pueden ver dos estructuras redondas en forma de saco en la parte superior del abdomen del feto. (símbolo de doble burbuja).	32	nominal	
				Ausencia de cámara gástrica.	el mecanismo deglutorio estaba alterado por atresia de esófago	33	nominal	
				Obstrucción intestinal.	Visualizan múltiples asas intestinales dilatadas con contenido líquido en su interior.	34	nominal	
				Asas intestinal eco génicas.	aumento de ecogenicidad intestinal, cuando su ecogenicidad es similar a la del hueso adyacente	35	nominal	
			Defectos de pared abdominal	Onfalocele.	saco herniado contiene únicamente asas intestinales o tejido hepático	36	nominal	
				Gastroquisis.	Las asas intestinales flotan libremente en el líquido amniótico.	37	nominal	
				Ascitis fetal.	líquido libre en el abdomen fetal, zona anecogenica alrededor de las vísceras	38	nominal	
			Anomalía raquídea	Mielomeningocele.	Saco lleno de líquido en la parte posterior, conteniendo neuronas	39	nominal	
				Espina bífida.	Los pliegues del tubo neural no convergen en la línea media para formar el tubo neural.	40	nominal	
				higroma quístico	Separación de una masa quística detrás del contenido del sistema linfático en el cuello, con acumulación de líquido en el tórax o el abdomen, problemas de supervivencia	41	nominal	

VARIABLES	DEFINICION CONCEPTUAL	DEFINICIÓN OPERACIONAL	DIMENSIONES	INDICADORES	INDICADORES ESPECIFICOS	ITEM	ESCALA DE MEDICIÓN	INSTRUMENTO
			Anomalías renales	disgenecia renal	Sin tejido renal identificable, sin vejiga fetal	42	11 nominal	Historia Clínica Ficha de recolección de datos
				Hidronefrosis	Diámetro anterior-posterior de la pelvis renal ≥3,5 mm y espacio quístico anecoico agrandado en el centro del riñón	43	nominal	
				Enfermedad quística.	El tejido es más ecogénico que el parénquima renal normal.	44	nominal	
			DOPPLER					
			Patología SNC	Agenesia del cuerpo callosos	ausencia de arteria pericallosa en sección sagital media	45	nominal	
			Patología del corazón	estenosis pulmonar	flujo alta resistencia pulmonar	46	nominal	
				atresia pulmonar	no flujo pulmonar	47	nominal	
				ausencia válvula pulmonar	flujo alto de válvula pulmonar	48	nominal	
			Patología nefrourologia	Hidronefrosis	arteria renal presente	49	nominal	
				displasia renal multiquistica	ausencia de arterias renales	50	nominal	
				megavejiga	arterias umbilicales	51	nominal	
				quiste alantoideo	arteria umbilical, comunica con vejiga	52	nominal	
			Patología de cara	épulis congénito	tumor gingival con flujo en base	53	nominal	
				epignatus	tumor que ocupa toda cavidad orofaríngea con flujo periférico	54	nominal	
				flujo traqueal y nasal	flujo bajo de salida de líquido amniótico	55	nominal	
			Patología de placenta	inserción velamentosa	flujo de inserción cordón en laterales de placenta	56	nominal	
				vasa previa	inserción de vasos sin protección con vasos que insertan en placenta	57	nominal	

III. MATERIAL Y METODOS

3.1. Tipo de estudio

Refiriéndose a las recomendaciones de Álvarez, el objetivo de este estudio fue comprender el diagnóstico ecográfico obstétrico y los métodos de solución de problemas en el segundo trimestre para el diagnóstico de anomalías fetales en gestantes atendidas en el II-E Hospital Bellavista, considerando el período relevante de enero 2019 a diciembre de 2019. Información mediante estudios cuantitativos, no experimentales, correlacionales, transversales, retrospectivos, ya que intenta describir dimensiones mediante observaciones relacionadas con el tiempo y el espacio que representan las variables de estudio.

3.2. Diseño de investigación

En el presente estudio, se realizó una encuesta preestructurada similar a la de las mujeres embarazadas utilizando una matriz estructurada aplicada al área de ultrasonido para recolectar datos de las historias clínicas de los pacientes que cumplieron con los criterios de inclusión y exclusión descritos en este trabajo. el trabajo de investigación, de acuerdo con los objetivos de este trabajo, cuando se obtienen los resultados, analizar y discutir con el jefe de la investigación, y luego utilizar esta información en forma de cuadros estadísticos y gráficos para aclarar la situación real encontrada. en relación con nuestra investigación. El período de la encuesta fue de enero de 2019 a diciembre de 2019.

El diseño responde a una investigación correlacional simple, con fin de contrastar las hipótesis de estudio, desarrollado sin experimentación, ni alterando condiciones de su situación real, correspondiendo a un diseño:

ESQUEMA

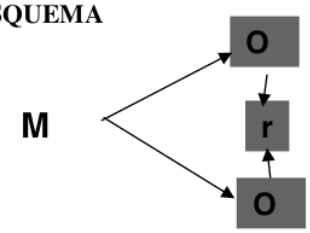

Donde:

M: Representa la muestra recogida de la historia clínica con quien vamos a realizar el estudio.

O1: representa la observación que se realiza a las variables de estudio tomado en ficha de recolección de datos sobre la ecografía obstétrica.

O2: representa la observación que se realiza a las variables de estudio tomado en cédula de recolección de datos del diagnóstico de malformación fetal.

r: representa la relación de las variables de estudio.

3.3. Universo, población y muestra

Universo: Todas las embarazadas que asisten por atención de parto al Hospital II-E Bellavista.

Población: La población son las que se atendieron todas las gestantes a término que acuden a ser atendidas en centro obstétrico del Hospital II- E Bellavista. Según la oficina de historias clínicas fueron 400 partos con resultado de ecografía obstétrica

Muestra: Para determinar la muestra se planteó según la formulario para el cálculo de tamaño muestra, cuando se conoce el tamaño de población según el siguiente detalle:

Cálculo de la muestra

Se usó la fórmula de proporción con población conocida

$$n = \frac{N Z^2 pq}{(N-1) E^2 + Z^2 pq}$$

Dónde:

n: Tamaño de la muestra.

N: Población de pacientes.

Z: Nivel de Confianza al 95% (Z = 1.96)

p: Estimación de la proporción poblacional, en la variable de interés; extraída de epidemiología 50% (0.5)[i]

q: (1 – q) = 50

E: Margen de Error de la estimación de p (5%)

Reemplazando tenemos:

$$n = \frac{(400)\,(1.96)^2\,(0.5)\,(0.5)}{(400-1)\,(0.05)^2 + (1.96)^2\,(0.5)\,(0.5)}$$

$$n = \frac{(400)\,(3.8416)\,(0.2500)}{(399)\,(0.0025) + (3.8416)\,(0.50)\,(0.5)}$$

$$n = \frac{384.16}{(0.9975 + 0.9604)}$$

$$n = \frac{384.16}{1.9579} = 213$$

La muestra, lo conformaran 213 gestantes a término en trabajo de parto, que presentaron ecografía obstétrica en el tiempo de estudio de enero a diciembre 2019.

Unidad de análisis: Una gestante con ecografía obstétrica que asiste a atenderse el parto en el Hospital II-E Bellavista

3.3.1. Criterios de inclusión

- Gestantes con historia clínica completas a término controladas en hospital bellavista en los años de estudio.
- Gestante atendida de parto en Hospital II-E Bellavista del 2019.
- Gestante de 20 – 40 semanas de edad Gestacional.
- Gestante que cuente con ecografía obstétrica del segundo trimestre.
- Gestante que acepte participar en la tesis.
- Usuaria lúcida, en tiempo espacio y persona.
-

3.3.2. Criterios de exclusión

- Usuarios que no aceptaron participar en el estudio.
- Gestantes que no cumplan con los criterios de inclusión.
- Gestante que no presente ecografía obstétrica en el tiempo de estudio.

3.4. Procedimiento

El Hospital Bellavista proporcionó previamente una revisión de la historia clínica, un documento legal que registra toda la información médica, y el Hospital Bellavista solicitó un certificado de autoridad, de acuerdo con los documentos proporcionados. Se utiliza para revisar registros médicos.

3.5. Técnicas e instrumentos de recolección de datos

Los registros de documentación serán registros médicos. Como técnica se realizarán observaciones en las historias clínicas de cada gestante participante registrada en la institución. Como herramienta, diseñamos y utilizamos un formulario de recolección de datos para recopilar la información necesaria para el estudio. El formulario de recolección de datos se elaboró considerando las variables a manipular. La recolección de información se realizará de lunes a viernes de 9 a 13 desde enero de 2022 hasta marzo de 2022, previo acuerdo.

3.6. Plan de tabulación y análisis de datos

Para el procesamiento de la encuesta se realiza una base de datos que comprende toda la investigación es analizada en sistema Excel según cronograma de actividades.

Los datos recogidos que cumplen con los criterios de inclusión y exclusión serán procesados mediante:

- Ordenamiento de datos.
- Tabulación de datos.
- Presentación de tablas y gráficos de acuerdo al nivel de medición.
- Se utilizó programa estadístico SPSS v26 para PC versión español, Excel 2016.

- Para el análisis de la información, se utilizó la estadística descriptiva con medidas de tendencia central en las variables cuantitativa (media), se empleó la distribución de tablas y gráficos.

3.7. Aspectos éticos

Para el presente trabajo de investigación se utilizó la documentación médica de las gestantes a las que se les realizó ecografía obstétrica en el Hospital II E Bellavista en el plazo de un año; realiza para lograr las metas y objetivos establecidos: por lo tanto, los datos obtenidos de la herramienta son solo para uso apropiado y se compromete a mantener la información confidencial.

IV. RESULTADOS

Tabla1: Distribución de la edad materna según rango de las gestantes atendidas según tipo de malformación fetal en segundo trimestre de gestación en Hospital II-E Bellavista, 2019.

		Malformación fetal	Ninguno	fi %
Edad materna	12 a 17 años	0	18	18
		0,0%	8,5%	8,5%
	18 a 35 años	4	163	167
		1,9%	76,5%	78,4%
	36 a 46 años	12	16	28
		5,6%	7,5%	13,1%
Total		**16**	**197**	**213**
		7,5%	**92,5%**	**100,0%**

Fuente: Historia clínica de gestantes atendidas en el Hospital Bellavista.

La tabla 1 nos evidencian el cruce estadísticos correlacionales de variables correspondiente a edad materna y malformación fetal en las que se pudo evidenciar un 7.5% (16) del total de gestantes atendidos presentaron malformación fetal en sus embarazos; del total se encuentran de 18 a 35 años con el 1.9% (4), entre los 36 a 46 años con el 5,6% (12), por tanto podemos concluir la edad materna mayor de 35 años representa un alto índice de casos si los embarazo no son controlados con atenciones pre-gestacionales.

Tabla 2: Distribución de lugar de procedencia de las gestantes atendidas según tipo de malformación fetal en el segundo trimestre de gestación en Hospital II-E Bellavista, 2019.

		Malformación fetal	Ninguno	fi %
Procedencia	Rural	3	25	28
		1,4%	11,7%	13,1%
	Urbano	13	172	185
		6,1%	80,8%	86,9%
Total		**16**	**197**	**213**
		7,5%	**92,5%**	**100,0%**

Fuente: Historia clínica de gestantes atendidas en el Hospital Bellavista.

La tabla 2 nos evidencia el cruce estadísticos correlacionales de variables correspondiente a procedencia y malformación fetal en las que se pudo evidenciar un 7.5% (16) del total de gestantes atendidos presentaron malformación fetal en sus embarazos; del total se encuentran en zona urbana con el 6.1% (13), en zona rural con el 1.4% (3), por tanto podemos concluir que la procedencia representa un alto índice de casos si los embarazo no son controlados con atenciones pre-gestacionales.

Tabla 3: Distribución del estado civil de las gestantes atendidas según tipo de malformación fetal en el segundo trimestre de gestación en Hospital II-E Bellavista, 2019.

		Malformación fetal	Ninguno	fi %
Estado civil	Casada	5	16	21
		2,3%	7,5%	9,9%
	Conviviente	11	179	190
		5,2%	84,0%	89,2%
	Soltera	0	2	2
		0,0%	0,9%	0,9%
Total		**16**	**197**	**213**
		7,5%	**92,5%**	**100,0%**

Fuente: Historia clínica de gestantes atendidas en el Hospital Bellavista.

La tabla 3 nos evidencia el cruce estadístico correlacionales de variables correspondiente a procedencia y malformación fetal en las que se pudo evidenciar un 7.5% (16) del total de gestantes atendidos presentaron malformación fetal en sus embarazos; del total se encuentran conviviendo con el 5.2% (11), casada con el 2.3% (5), por tanto, podemos concluir que el estado civil de las gestantes, en mayor cantidad representa a conviviente representando un alto índice de casos.

Tabla 4: Distribución del nivel de educación de las gestantes atendidas según tipo de malformación fetal en el segundo trimestre de gestación en Hospital II-E Bellavista, 2019.

		Malformación fetal	**Ninguno**	**fi %**
Nivel de educación	Primaria	10	56	66
		4,7%	26,3%	31,0%
	Secundaria	6	123	129
		2,8%	57,7%	60,6%
	Universitaria	0	2	2
		0,0%	0,9%	0,9%
	Superior no universitario	0	16	16
		0,0%	7,5%	7,5%
Total		16	197	213
		7,5%	92,5%	100,0%

Fuente: Historia clínica de gestantes atendidas en el Hospital Bellavista.

La tabla 4 nos evidencia el cruce estadísticos correlacionales de variables correspondiente a nivel de educación y malformación fetal en las que se pudo evidenciar un 7.5% (16) del total de gestantes atendidos presentaron malformación fetal en sus embarazos; en total se encuentran nivel primario con el 4.7% (10), y nivel secundaria con el 2.8% (6), por tanto podemos concluir que el nivel de educación de la gestantes, en mayor cantidad representa a primaria lo que debemos incidir en que a atención primaria llegue a este grupo de población representando un alto índice de casos.

Tabla 5: Distribución de estado socioeconómico de las gestantes atendidas según tipo de malformación fetal en el segundo trimestre de gestación en Hospital II-E Bellavista, 2019.

		Malformación fetal	**Ninguno**	**fi %**
Estado socioeconómico	Media	0	3	3
		0,0%	1,4%	1,4%
	Bajo	16	194	210
		7,5%	91,1%	98,6%
Total		**16**	**197**	**213**
		7,5%	**92,5%**	**100,0%**

Fuente: Historia clínica de gestantes atendidas en el Hospital Bellavista.

La tabla 5 nos evidencia el cruce estadístico correlacionales de variables correspondiente a estado socioeconómico y malformación fetal en las que se pudo evidenciar un 7.5% (16) del total de gestantes presentaron malformación fetal en sus embarazos; en total se encuentran estado socioeconómico bajo con el 7.5% (16), por tanto, podemos concluir que el estado económico de cada familia es importante para asegurar la nutrición que los embarazos necesitan.

Tabla 6: Distribución de los antecedentes obstétricos como paridad y frecuencia de atenciones prenatales de las gestantes en Hospital II-E Bellavista, 2019.

		Atención prenatal				fi
		4	**5**	**6**	**7**	**%**
Partos	Primíparas	9	15	22	27	73
		12,3%	20,5%	30,1%	37,0%	34,0%
	Multíparas	21	17	52	50	140
		15,0%	12,1%	37,1%	35,7%	66,0%
Total		**30**	**32**	**74**	**77**	**213**
		14,1%	**15,0%**	**34,7%**	**36,2%**	**100,0%**

Fuente: Historia clínica de gestantes atendidas en el Hospital Bellavista.

La tabla 6 nos evidencia el cruce estadístico correlacionales de variables correspondiente a paridad y frecuencia de atenciones prenatales en las que se pudo evidenciar en las gestantes con embarazos previos cumplieron con más de 6 controles el 34.7% (74 APN), en caso de tener su primer parto el 34.0% (73 APN) realizaron sus atenciones, las que presentaron de 2 a más partos 66.0% (140 APN) mostrando la evidencia estadística que si cumple con los estándares de nacionales.

Tabla7: Distribución del tipo de ecografía obstétrica utilizada según dimensiones básicas, morfológica y Doppler en las gestantes en Hospital II-E Bellavista, 2019.

		Dimensiones		fi
		Básica	**Morfológica**	**%**
Ecografía realidad	20 a 35 semanas	4	0	4
		1,9%	0,0%	1,9%
	más de 36 semanas	205	4	209
		96,2%	1,9%	98,1%
Total		**209**	**4**	**213**
		98,1%	**1,9%**	**100,0%**

Fuente: Historia clínica de gestantes atendidas en el Hospital Bellavista.

La tabla 7 nos evidencia el cruce estadístico correlacionales de variables correspondiente a dimensiones obstétricas y ecografías realizadas en grupos según edad gestacional en las que realizaron las ecografía básica con mayor frecuencia con un 98.1% (209) y ecografía morfológicas el 1.9% (4), no se realizaron la ecografía Doppler, lo que comprender la falta de personal idóneo que realice estos exámenes y poder tener exámenes que puedan predecir las condiciones en que nacerán los bebes siempre en salvaguarda del niño y la mamá.

Tabla 8: Distribución del tipo de malformaciones fetales según dimensiones básicas, morfológicas y Doppler en las gestantes en Hospital II-E Bellavista, 2019.

		Dimensiones ecografía		fi
		Básica	**Morfológica**	**%**
Malformación fetal	Microcefalia	0	1	1
		0,0%	0,5%	0,5%
	Labio leporino	0	1	1
		0,0%	0,5%	0,5%
	Cardiopatía	2	0	2
		0,9%	0,0%	0,9%
	Atresia Esofágica	2	0	2
		0,9%	0,0%	0,9%
	Macrosomia fetal	2	0	2
		0,9%	0,0%	0,9%
	Polidactilia	4	0	4
		1,9%	0,0%	1,9%
	Oligohidramnio	4	0	4
		1,9%	0,0%	1,9%
	Ninguno	195	2	197
		91,5%	0,9%	92,5%
Total		**209**	**4**	**213**
		98,1%	**1,9%**	**100,0%**

Fuente: Historia clínica de gestantes atendidas en el Hospital Bellavista.

La tabla 8 nos evidencia el cruce estadístico correlacionales de variables correspondiente a dimensiones obstétricas y malformaciones fetales, las ecografías básicas con mayor frecuencia con un 98.1% (209) comprendiendo 14 patologías diagnosticadas como serian cardiopatías fetal 0.9% (2), Atresia esofágica fetal 0.9% (2), macrosomia fetal 0.9% (2), Polidactilia fetal 1.9% (4), Oligohidramnio fetal 1.9% (4), y ecografía morfológica el 1.9% (4), comprenden microcefalia 0.5% (1), labio leporinno 0.5% (1), no se realizaron la ecografía Doppler, siempre en salvaguarda del niño y la mamá son importantes estas ecografías .

Tabla 9: Análisis de porcentaje de malformación fetal y las dimensiones de mayor relación entre las variables en las gestantes en Hospital II-E Bellavista, 2019.

		Dimensiones ecografía		fi
		Básica	**Morfológica**	**%**
Malformación fetal	RN con Malformación	14	2	16
		87,5%	12,5%	100,0%
	RN sin malformación	195	2	197
		99,0%	1,0%	100,0%
Total		**209**	**4**	**213**
		98,1%	**1,9%**	**100,0%**

Fuente: Historia clínica de gestantes atendidas en el Hospital Bellavista.

La tabla 9 el cruce estadístico correlacionales de variables correspondiente a dimensiones obstétricas y malformaciones fetales, se puede concluir que la cantidad de recién nacidos con malformación fetal fueron el 85.75 % (14) con ecografía básica y solo el 12.5% (2) fueron realizando la ecografía morfológica, por tanto podemos concluir que las gestantes atendidas tuvieron un recién nacido normal un total de 99.0% (195) siendo el más representativo con un alto porcentaje, y la prevalencia de deformaciones fetales en el presente estudio fue de 7.5%

Prueba de Hipótesis

H1: Existe relación significativa entre tipo de ecografía obstétrica y Malformaciones fetales en el segundo trimestre de gestación en Hospital Bellavista 2019.

Conclusión de la prueba de hipótesis:

Se utilizaron estadísticas de chi-cuadrado al 95% de nivel de significación para determinar una asociación significativa entre la ecografía obstétrica del segundo trimestre y las malformaciones fetales en el Hospital Bellavista en 2019. Por supuesto, las variables de estudio cambiaron y se rechazó la hipótesis nula y se confirmó la hipótesis de estudio porque había una diferencia altamente significativa entre el tipo de ecografía obstétrica y las anomalías fetales.

V. DISCUSION

En este estudio, la incidencia de anomalías fetales fue del 7,5 %; esto es muy superior a un estudio realizado en el Hospital "José Carrasco Arteaga" de Cuenca, Ecuador, que encontró una prevalencia de anomalías congénitas del 6,3%. Los autores concluyeron que el diagnóstico de anomalías congénitas por ecografía es suficientemente preciso (7).

Como se puede observar en la Tabla 1, que muestra el cruce estadístico adecuado de las variables correspondientes a la edad materna y las anomalías fetales, el 7,5% (16) de las gestantes tratadas desarrollaron anomalías fetales durante el embarazo; de estas de 18 a 35 años el 1,9% (4) y el 5,6% (12) de 36 a 46 años, por lo que podemos concluir que la frecuencia de este caso es alta si el embarazo es de una madre mayor de 35 años. No controlado por control prenatal. En el estudio "Precisión diagnóstica de la ecografía para la detección de anomalías congénitas graves" realizado en el Hospital "José Carrasco Arteaga" de Cuenca, Ecuador, se observó que el riesgo de anomalías congénitas en pacientes menores de 20 años y mayores de 35 años fue 4 veces la medida.(7), en otro estudio del Departamento de Obstetricia y Ginecología del Hospital Regional de Occidente "Anomalías fetales diagnosticadas por ecografía profesional y su correlación al nacer" la edad más común de la madre al momento del diagnóstico tenía 21 años - 25 años (8) en otro estudio realizado en el Hospital Pichanaki de Junín sobre "diagnóstico de anomalías congénitas en el primer y segundo trimestre", observado a los 19, 26 y 27 años (10) en la región de Pucallpa En otro estudio, el hospital sobre el tema "Anomalías congénitas en el Hospital Regional de Pucallpa, edad materna Las anomalías congénitas más frecuentes fueron entre los 20 y 34 años, (5)

Se puede observar en la tabla 6 el cruce estadístico correlacionales de variables correspondiente a paridad y frecuencia de atenciones prenatales en las que se pudo evidenciar en las gestantes con embarazos previos cumplieron con más de 6 controles el 34.7% (74 APN), en caso de tener su primer parto el 34.0% (73 APN) realizaron sus atenciones, las que presentaron de 2 a más partos 66.0% (140 APN) mostrando la evidencia estadística que si cumple con los estándares de nacionales, por tanto podemos concluir que las gestantes participantes fueron productivas, con una alta representatividad en comparación con otros estudios realizados por el Departamento de Ginecología y Obstetricia del Hospital Regional de Occidente "Anomalías fetales diagnosticadas por ecografía especializada y su

correlación al nacer", más nacimientos Las embarazadas son las más afectadas , representando el 38%, y la mayoría de las pacientes se encuentran en el tercer trimestre (8).

Como se puede observar en la tabla 7, la correlación estadística cruzada entre el tamaño obstétrico y la ecografía agrupada por edad gestacional fue del 98,1% (209) y la ecografía morfológica fue del 1,9% (209) entre las pacientes con mayor frecuencia ecográfica basal. no se realizó ecografía doppler, lo que comprende la falta de personal calificado para realizar estas pruebas y realizar exámenes capaces de predecir las condiciones del parto, protegiendo siempre al niño y a la madre, es el más representativo de otros Un alto porcentaje de estudios que investigó la relación entre la ecografía anterior y el diagnóstico posnatal de anomalías congénitas, concluyó que debido a los diferentes orígenes de las anomalías congénitas, se recomienda un abordaje multidisciplinario con ecografía fetal altamente especializada para garantizar la mejor información a los padres (6), en otro estudio del El Hospital Regional de Occidente sobre "Anomalías fetales diagnosticadas por ecografía especializada y su trascendencia al nacer" concluyó que la ecografía especializada realizada en este centro asistencial nos brindó un diagnóstico temprano y oportuno de las anomalías fetales para un mejor manejo del recién nacido. (8). Otro estudio del Hospital Pichanaki sobre "Diagnóstico de Anomalías Congénitas en el Primer y Segundo Trimestre" encontró que el uso correcto del ultrasonido fue efectivo (10).

Se puede observar en la tabla 8 el cruce estadístico correlacionales de variables correspondiente a dimensiones obstétricas y malformaciones fetales, las ecografías básicas con mayor frecuencia con un 98.1% (209) comprendiendo 14 patologías diagnosticadas como serian cardiopatías fetal 0.9% (2), Atresia esofágica fetal 0.9% (2), macrosomia fetal 0.9% (2), Polidactilia fetal 1.9% (4), Oligohidramnio fetal 1.9% (4), y ecografía morfológica el 1.9% (4), comprenden microcefalia 0.5% (1), labio leporinno 0.5% (1), no se realizaron la ecografía Doppler, lo que comprender la falta de personal idóneo que realice estos exámenes y poder tener exámenes que puedan predecir las condiciones en que nacerán los bebes siempre en salvaguarda del niño y la mamá, por tanto podemos concluir que las gestantes atendidas se realizaron ecografía obstétrica básica siendo el más representativo con un alto porcentaje, en otro estudio realizado en Hospital de España, sobre "Correlación entre ecografía prenatal y diagnóstico posnatal de anomalías congénitas, obtengo los siguientes resultados: anomalías del sistema urinario, corazón y sistema nervioso, etc. (6), en el hospital "José Carrasco Artega" de Cuenca En otro estudio realizado - Ecuador , sobre la "Exactitud del diagnóstico ecográfico en la mayoría de las malformaciones congénitas en

el Ecuador", de 13 pacientes con 12 casos (5%), pertenecía a otra categoría.(7) Esto se observó en otro estudio del Hospital Regional de Occidente sobre " Fetal". anomalías diagnosticadas por ecografía profesional y su correlación al nacer", Recién nacidos Las principales malformaciones que se presentan son enfermedades del sistema nervioso central como anencefalia, hidrocefalia y mielomeningocele.(8), en otro estudio del Hospital Picanaki sobre "Anomalías congénitas en el primer y segundo trimestre del embarazo" Diagnóstico "Evidencia de malformaciones del embarazo: Caso 1 (1) Semana 12 Caso 9 Anencefalia Semanas 13-16 Caso 2 (2) Síndrome de Down roms y 17 a 20 (10), en el distrito de Pucallpa Otro estudio hospitalario sobre "Malformaciones Congénitas en el Hospital Regional de Pucallpa" observó que la hidrocefalia fue la anomalía congénita más común con 23 casos que representan el 30,7% de todas las malformaciones del SNC seguido de la anencefalia en 12 casos (16,0%) (5).

Se observa en la tabla 9 el cruce estadístico correlacionales de variables correspondiente a dimensiones obstétricas y malformaciones fetales, se puede concluir que la cantidad de recién nacidos con malformación fetal fueron el 85.75 % (14) con ecografía básica y solo el 12.5% (2) fueron realizando la ecografía morfológica, por tanto podemos concluir que las gestantes atendidas tuvieron un recién nacido normal siendo el más representativo con un alto porcentaje, la incidencia de anomalías fetales en este estudio fue del 7,5 %; esto es muy superior al estudio "Malformaciones congénitas en el Hospital Regional de Pucallpa", que se realizó en el Hospital "José Carrasco Arteaga" de Cuenca, Ecuador, para determinar la prevalencia de anomalías congénitas mayores en el Ecuador. La precisión del diagnóstico por ultrasonido es del 6,3% en enfermedades congénitas. anomalías Los autores concluyeron que el diagnóstico de anomalías congénitas por ultrasonido es una herramienta con suficiente precisión (7).

VI. CONCLUSIONES

Después de realizar este trabajo de investigación puedo concluir

Decir:

1. Se determinó que la edad materna más común con malformaciones congénitas fue de 18 a 35 años 1.9% (4) y de 36 a 46 años 5.6% (12), por lo que podemos concluir que la edad de la madre es 35. La cronología anterior refleja alta incidencia cuando el embarazo no se controla con la atención prenatal.

2. Se determinó los antecedentes obstétricos donde las gestantes con embarazos previos cumplieron con más de 6 controles el 34.7% (74 APN), en caso de tener su primer parto el 34.0% (73 se realizaron más de 4 controles) realizaron sus atenciones, las que presentaron de 2 a más partos 66.0% (140 llegaron hasta 7 controles) mostrando la evidencia estadística que si cumple con los estándares de nacionales.

3. Se determinó las malformaciones fetales según dimensiones básicas, morfológicas y Doppler en la tabla 7 nos muestra en grupos según edad gestacional en las que realizaron las ecografías básicas con mayor frecuencia con un 98.1% (209) y ecografía morfológica el 1.9% (4), no se realizaron la ecografía Doppler,

4. Se indica que las ecografías básicas con mayor frecuencia con un 98.1% (209) comprendiendo 14 patologías diagnosticadas como serian cardiopatías fetal 0.9% (2), Atresia esofágica fetal 0.9% (2), macrosomia fetal 0.9% (2), Polidactilia fetal 1.9% (4), Oligohidramnio fetal 1.9% (4), y ecografía morfológica el 1.9% (4), comprenden microcefalia 0.5% (1), labio leporinno 0.5% (1), por tanto podemos concluir que las gestantes atendidas se realizaron ecografía obstétrica básica siendo el más representativo.

5. Se determinó la mayor relación entre las variables de ecografía y malformación fetal se observó que el valor del estadístico r de Pearson es de 0.882, además esta correlación es Muy Significativa. se puede concluir que la cantidad de recién nacidos con malformación fetal fueron el 85.75 % (14) con ecografía básica y solo el 12.5% (2) fueron realizando la ecografía morfológica, por tanto, podemos ultimar que las gestantes atendidas tuvieron un recién nacido normal siendo el más representativo con un alto porcentaje, y la prevalencia de malformaciones fetales en el presente estudio fue de 7.5%.

VII. RECOMENDACIONES

Después de haber realizado el presente trabajo de investigación puedo dar las siguientes recomendaciones diciendo:

1. Orientar a las mujeres sobre la importancia y el cumplimiento de la realización de los exámenes ecográficos especialmente entre las 21-24 semanas, que fue la edad donde se diagnosticó con mayor frecuencia las malformaciones congénitas mediante la ecografía y ser la edad gestación ideal para evidencias la presencia o ausencia de órganos.

2. Brindar las pesquisas ecográficas en el primer y segundo trimestres a todas las gestantes que cumplen con los criterios para diagnóstico y tratamiento multidisciplinario de las malformaciones fetales que se identifique, que el personal debe cumplir con competencias para la realización de las pesquisas.

3. A los obstetras especialistas en ecografía obstétrica tener presente que los diferentes tipos o dimensiones la ecografía son importante por permitir medir en omentos estructuras con el fin de encontrar una malformación fetal.

4. A los obstetras especialistas en ecografía obstétrica tener presente que la ecografía básica sirve para evidenciar estructuras anatómicas en ausencia o presencia de órganos que pierden su armonía como en un desarrollo normal.

5. A los obstetras especialistas en ecografía obstétrica tener presente que la variación por edad gestacional es importante ya que después la ecografía aportara datos alterados, es importante encontrar casos de patología y su pronta derivación a equipo multidisciplinario con mayor capacidad resolutiva.

VIII. REFERENCIA BIBLIOGRAFICAS

1. Troncoso C. Manual de Obstetricia y Ginecología. 2017;1–624. Available from: https://medicina.uc.cl/wp-content/uploads/2018/04/Manual-Obstetricia-Ginecologia-2017.pdf
2. OMS. Anomalías congénitas.pdf. 2016; Available from: https://www.who.int/es/news-room/fact-sheets/detail/congenital-anomalies
3. Silva H. Incidencia de anomalías congénitas en la red Hospitalaria de Iquitos, Perú, 2010. Univ Nac la Amaz Peru [Internet]. 2011;2(2):137–46. Available from: https://alicia.concytec.gob.pe/vufind/Record/UNPR_16abf6e13438218a060ab7f52f121990/Details#tabnav
4. Anicama R. Calidad de vida de las familias de neonatos con Malformaciones congénitas lima metropolitana 2010-2014 [Internet]. Universidad de San Martín de Porres, Lima, Perú.; 2017. Available from: http://www.repositorioacademico.usmp.edu.pe/bitstream/usmp/2931/3/anicama_rp.pdf
5. Valera M. Caracterizacion de las Malformaciones congenitas en neonatos del Hospital Regional de Pucallpa [Internet]. Universidad Alas Peruanas; 2018. Available from: http://repositorio.uap.edu.pe/handle/uap/8572
6. Murcial F, Delgado L, Jiménez V, Vázquez F, Rodríguez E, Miño M, et al. Correlación entre la ecografía prenatal y el diagnóstico postnatal de las Malformaciones congénitas. Cir Pediatr [Internet]. 2017;30(3):126–30. Available from: https://www.secipe.org/coldata/upload/revista/2017_30-3_126-130.pdf
7. Arteaga M, Altamirano E. Precisión diagnóstica ecográfica para la determinación de Malformaciones congénitas. tesis Espec [Internet]. 2018; Available from: http://dspace.ucuenca.edu.ec/handle/123456789/30506
8. González M. Malformaciones fetales diagnosticadas por ultrasonido especializado y su correlacion con el nacimiento [Internet]. Universidad de san carlos de Guatemala; 2016. Available from: http://biblioteca.usac.edu.gt/tesis/05/05_10176.pdf
9. Peña O, Romero L, Reyes E, Hernández B. Ultrasonografía fetal en el diagnóstico prenatal del primer trimestre del embarazo , resultados de seis años. 2017;42(2):2–7. Available from: http://revzoilomarinello.sld.cu/index.php/zmv/article/view/1057/pdf_384

10. Arana E. Diagnóstico de anomalías congénitas durante l primer y segundo trimestre de embarazo. [Internet]. Universidad nacional de Hermilio Valdizan Huanuco; 2015. Available from: http://repositorio.unheval.edu.pe/bitstream/handle/UNHEVAL/2336/TESPO_Arana_Balvin_Evelyn.pdf?sequence=1&isAllowed=y

11. Sheron C. Valor predictivo de la ecografía fetal en la detección de la macrosomia fetal en gestantes a término atendidas en el departamento de gineco obstetricia del Hospital Hipolito Unanue de Tacna de enero a diciembre del año 2016 [Internet]. Universidad de tacna; 2017. Available from: http://repositorio.upt.edu.pe/bitstream/UPT/439/1/Sheron-Arias-Christian-Leonardo.pdf

12. Moscoro P. Guia de practica clinica y deprocedimeintos en obstetricia y perinarologia [Internet]. 4th ed. Instituto Nacional Materno Neonatal; 2014. 424 p. Available from: http://www.inmp.gob.pe/descargar_repositorio?archivo=2647t.pdf&nombre=2647t.pdf

13. Cifuentes R. Ginecologia y Obstetricia. 2nd ed. LTDA D, editor. Vol. 2, Journal of Chemical Information and Modeling. Bogota; 2009. 660 p.

14. Restrepo G. Diagnóstico prenatal de anomalías congénitas: ¿se cumple esta política en Colombia? Ces Med [Internet]. 2018;32(3):226–34. Available from: https://www.redalyc.org/articulo.oa?id=261157134005

15. Astete P. Diagnóstico prenatal por ecografía : consentimiento informado y no maleficencia. Univ del Desarro Stgo-?-Chile [Internet]. 2016;12:13–27. Available from: http://medicina.udd.cl/centro-bioetica/files/2016/12/Astete-C-Diag-prenatal-en-TOMA_DE_DECISIONES_parte_2.pdf

16. García M, Imbachí L, Hurtado P, Gracia G, Zarante I. Detección ecográfica de anomalías congénitas en 76.155 nacimientos en Bogotá y Cali, 2011-2012. Biomedica [Internet]. 2014;34(3):379–86. Available from: http://www.scielo.org.co/pdf/bio/v34n3/v34n3a08.pdf

17. Whitworth M, Bricker L, Neilson J, Dowswell T. Ecografía para la evaluación fetal en el primer trimestre del embarazo [Internet]. 2010. Available from: https://www.cochrane.org/es/CD007058/ECOGRAFÍA-para-la-evaluacion-fetal-en-el-primer-trimestre-del-embarazo

18. Bricker, L.; Medley, N.; Pratt J. Ecografía de rutina en los últimos meses del embarazo (después de 24 semanas de gestación). 2016;Numero 6(January):1–3. Available from:

https://extranet.who.int/rhl/es/topics/preconception-pregnancy-childbirth-and-postpartum-care/disorders-affecting-unborn-baby/routine-ultrasound-late-pregnancy-after-24-weeks'-gestation

19. Cunningham F, Leveno K, Bloom S, Hauth J, Rouse D. Williams Obstetricia [Internet]. 24th ed. McGRAW-HILL, editor. Mexico: 2015; 2015. 1367 p. Available from: http://www.ghbook.ir/index.&option=com_dbook&task=readonline&book_id=13650&page=73&chkhashk=ED9C9491B4&Itemid=218&lang=fa&tmpl=component
20. Fleischer A, Manning F, Jeanty P, Romero R. ECOGRAFÍA en obstetricia y ginecologia. 6th ed. Marban, editor. 2010. 1–627 p.
21. Perez A, Donoso E. Obstetricia. 4th ed. Ltda M, editor. Vol. 4. Chile; 2011. 1689–1699 p.
22. Rumack C, Wilson S, Charboneau J, Johnson J. DIAGNÓSTICO por ECOGRAFÍA OBSTÉTRICA y fetal. Marban, editor. 2011. 1–210 p.
23. Palmer E, Breyer B, Bruguera C, Gharbi A, Goldberg B. Manual de diagnóstico ultrasónico [Internet]. Vol. 1. Ginebra; 1996. 353 p. Available from: https://apps.who.int/iris/handle/10665/41834
24. Bonilla F, Musoles. ECOGRAFÍA Vaginal Doppler y Tridimencional. 1st ed. Panamericana M, editor. 2010. 701 p.
25. Nazer J, Cifuentes L. Malformaciones congénitas en Chile y Latino América: Una visión epidemiológica del ECLAMC del período 1995-2008. Rev Med Chil [Internet]. 2011;139(1):72–8. Available from: http://www.scielo.cl/scielo.php?script=sci_issues&pid=0034-9887&lng=en&nrm=iso
26. Ahued R, Fernandez C, Bailon R. Ginecologia y obstetricia aplicada. 2nd ed. Moderno M, editor. Mexico; 2003. 1042 p.
27. Ministerio de Salud. Anomalías congénitas enfoque para la atencion primaria en Salud. Minist salud Argentino [Internet]. 2015;02:36. Available from: http://www.msal.gob.ar/images/stories/bes/graficos/0000001156cnt-manual_anomalias-congenitas-aps.pdf
28. Ministerio de Salud. Norma tecnica de salud para la atencion integral de la salud materna [Internet]. R.M.N 159; 2014. 62 p. Available from: ftp://ftp.minsa.gob.pe/sismed/ftp_carga/KIT_PROGRAMAS_PRESUPUESTALES/PP_PROPORCIONADOS_POR_OGPPM/Revisi%F3n PF de PP

2018/Normatividad de las intervenciones sanitarias MINSA-DGIESP 10-08-18/NORMAS DESARE/NT Salud Materna precisada por RM 159 2014.doc

29. Ministerio de Salud. Directiva sanitaria para la evaluación de las funciones obstétricas y neonatales en los establecimientos de salud [Internet]. Perú: Perú; 2012. 118 p. Available from: http://bvs.minsa.gob.pe/local/MINSA/3199.pdf

30. Ministerio de Salud del Perú, Perinatal INM. Guias de Practica Clinica para la atencion de Emergencias OBSTÉTRICAs segun nivel de capacidad resolutiva [Internet]. 01 ed. Ministerio de Salud del Perú. Perú; 2007. 127–128 p. Available from: http://www.minsa.gob.pe/portada/esnssr_normatividad.asp#

31. Díaz L, Quiñones P, Vargas D, Cóppola F. Recién nacidos pequeños para la edad Gestacional: sensibilidad del diagnóstico y su resultado. Horiz Med (Barcelona) [Internet]. 2014;14(2):6–10. Available from:http://www.scielo.org.pe/pdf/hm/v14n2/a02v14n2.pdf

32. Ramos González, Samantha Vanessa, Aplicabilidad del ultrasonido en el diagnóstico de Malformaciones congénitas en mujeres embarazadas del Hospital Universitario de Guayaquil. [Internet]. 2020 mayo [citado 2021 Sep 05] Universidad de Guayaquil. Facultad de Ciencias Médicas. Carrera de Obstetricia, tesis de Grado Obstetra, Disponible en http://repositorio.ug.edu.ec/handle/redug/41796

33. Suárez Otacoma, Kassandra Yuliana, Evaluación de la ecografía doppler para la detección de asfixia perinatal en fetos con Malformaciones congénita en el Hospital Universitario de Guayaquil. [Internet]. 2020 mayo [citado 2021 Sep 05] Universidad de Guayaquil. Facultad de Ciencias Médicas. Carrera de Obstetricia, tesis de Grado Obstetra, Disponible en http://repositorio.ug.edu.ec/handle/redug/45749

34. José Ochoa y René Conci, ecografía en el diagnóstico de las malformaciones raquimedulares, Departamento de Diagnóstico por Imágenes Hospital Universitario de Maternidad y Neonatología, Universidad Nacional de Córdoba, Córdoba. [Internet]. 2001 agosto [citado 2021 Sep 05] Revista Argentina de Neurocirugía, 15: 29, 2001. Viewing: 15_01-02_04_Ochoa.pdf. Disponible en https://docs.google.com/viewerng/viewer?url=https://aanc.org.ar/ranc/files/original/16058c1492e9f999d124a5b4c4a2b1c1.pdf

IX. ANEXOS

Ficha de recolección de datos

la presente ficha de recolección de datos da lugar a establecer contacto con las unidades de observación de historia clínica por medio de lista de chequeo previamente establecidos como propósito recabar información sobre diagnóstico de anomalías fetales por ecografía obstétrica.

Instrucciones: marque según su apreciación, señale con una equis **(x)** en la casilla correspondiente a la observación que se ajuste a cada caso en particular. Asegure de marcar una sola alternativa para cada pregunta, no deje ningún ítem sin responder para que exista mayor confiabilidad en los datos recabados. Si surge alguna duda consulte al responsable.

I DATOS GENERALES

Nombre y apellido: ……

1. Edad: 1) 12 A 17 años 2) 18 a 35 años 3) 36 a 46 años
2. Procedencia: 1) rural 2) urbano
3. Estado civil: casada () conviviente () soltera ()
4. Nivel de educación: primaria () secundaria () universitaria () superior no universitaria ()
5. Estado socioeconómico: 1) alta 2) media 3) bajo 4) muy bajo

II DATOS OBSTÉTRICOS

6. Gestación: 1) Primigesta 2) Multigesta
7. Paridad: 1) Primípara 2) Multípara
8. Evaluación nutricional: 1) bajo peso 2) normal 3) sobre peso 4) obesidad
9. Control prenatal: 1) si 2) no
10. N controles: …… Edad Gestacional: ……. sm FUR
11. Exposición de agentes físicos y químicos: 0) ninguno 1) medicamentos 2) drogas 3) alcohol 4) fuma 5) radiación 6) anemia

III DATOS DE ECOGRAFÍA

12. Edad Gestacional de toma de Ecografía: 1) 20 a 35 sem 2) mayor 36 sem.
13. Tipo ecografía: 1) básica 2)morfología 3) doppler
14. **Recién nacido:** normal: 1) Si 2) No Peso: …….. gr.
15. sexo RN: 1) Masculino 2) femenino Edad del recién nacido: …….
16. Apgar: 1) al 1 minuto……. 2) a 5 minutos …….
17. Evaluación de peso al nacer del recién nacido: 1) bajo 2) pequeño 3) adecuado 4) grande
18. Diagnóstico por ecografía: 1) normal 2) patológico

IV. Diagnóstico anomalías fetales

Confirmación diagnóstica por ecografía en atención prenatal:

BASICA			
Crecimiento fetal	18 retardo en crecimiento intrauterino	crecimiento por debajo de percentil 15	1) presente 2) no presente 3) no especifica
	18 grande para edad Gestacional	crecimiento por encima de percentil 95	1) presente 2) no presente 3) no especifica
Volumen de líquido amniótico	18 polihidramnios	ILA mayor 24	1) presente 2) no presente 3) no especifica
	18 oligohidramnios	ILA menor de 5	1) presente 2) no presente 3) no especifica
Maduración placentaria	18 calcificaciones placentarias	calcificación placenta	1) presente 2) no presente 3) no especifica

Confirmación diagnóstica por ecografía al momento del parto:

DIMENSIONES	INDICADORES	INDICADORES ESPECIFICOS	ITEM
Anomalías neurológicas	19 Anencefalia.	Ausencia de bóveda craneana y del encéfalo	Presente, No presente, No específica
	20 Hidrocefalia.	Dilatación de ventrículos cerebral fetal	Presente, No presente, No específica
	21 Microcefalia.	Diámetro biparietal por debajo de lo normal	Presente, No presente, No específica
	22 Encefalocele.	Defecto de tubo neuronal, Presencia de saco circular en occipucio contiene liquido o tejido cerebral	Presente, No presente, No específica
Anomalía cara	23 labio leporino	Presenta/no presenta	Presente, No presente, No específica
	24 malformación ocular	Alteración de la forma del lente (línea circular hiperecogenica lisa)	Presente, No presente, No específica
Anomalía corazón	25 Defecto del tabique ventricular.	Ventrículo derecho con doble salida	Presente, No presente, No específica
Anomalía torácica	26 hernia diafragmática	Masa ecolucente que representa el estómago, asas intestinales o hígado en tórax fetal	Presente, No presente, No específica
Anomalías gastrointestinales	27 Atresia esófago	Porción superior termina en forma ciega	Presente, No presente, No específica

	28 Atresia duodenal.	En la parte superior del abdomen del feto se observan dos estructuras quísticas redondeadas. (Signo de la doble burbuja).	Presente, No presente, No específica
	29 Ausencia de cámara gástrica.	El mecanismo deglutorio estaba alterado por atresia de esófago	Presente, No presente, No específica
	30 Obstrucción intestinal.	Visualizan múltiples asas intestinales dilatadas con contenido líquido en su interior.	Presente, No presente, No específica
	31 Asas intestinal ecogénicas.	Aumento de ecogenicidad intestinal, cuando su ecogenicidad es similar a la del hueso adyacente	Presente, No presente, No específica
Defectos de pared abdominal	32 Onfalocele.	Saco herniado contiene únicamente asas intestinales o tejido hepático	Presente, No presente, No específica
	33 Gastroquisis.	Asas intestinales que flotan libremente en el líquido amniótico	Presente, No presente, No específica
	34 Ascitis fetal.	Líquido libre en el abdomen fetal, zona anecogénica alrededor de las vísceras	Presente, No presente, No específica
Anomalía raquídea	35 Mielomeningocele.	Saco relleno de líquido de localización posterior con elementos neurales	Presente, No presente, No específica
	36 Espina bífida.	Los pliegues del canal neuronal no se fusionaron en la línea media para constituir el tubo neuronal	Presente, No presente, No específica
	37 higroma quístico	Masa quística tabicada, situada en la parte posterior del cuello contenido de sistema linfático, con acumulaciones de líquido en el tórax o el abdomen, la supervivencia es problemática	Presente, No presente, No específica
Anomalías renales	38 disgenesia renal	Ausencia de tejido renal reconocible, vejiga fetal ausente	Presente, No presente, No específica
	39 Hidronefrosis	Diámetro anteroposterior de la pelvis renal de 3.5 mm o mayor, espacio quístico anecogénico agrandado en el centro de los riñones	Presente, No presente, No específica
	40 Enfermedad quística.	Tejido es más ecogénico que el parénquima renal normal	Presente, No presente, No específica

Confirmación diagnóstica por ecografía en atención prenatal:

DOPPLER			
Patología SNC	41 Agenesia del cuerpo callosos	ausencia de arteria pericallosa en sección sagital media	1) presente 2) no presente 3) no especifica
Patología del corazón	42 estenosis pulmonar	flujo alta resistencia pulmonar	1) presente 2) no presente 3) no especifica
	43 atresia pulmonar	no flujo pulmonar	1) presente 2) no presente 3) no especifica
	44 ausencia válvula pulmonar	flujo alto de válvula pulmonar	1) presente 2) no presente 3) no especifica
Patología nefrourologia	45 Hidronefrosis	arteria renal presente	1) presente 2) no presente 3) no especifica
	46 displasia renal multiquistica	ausencia de arterias renales	1) presente 2) no presente 3) no especifica
	47 megavejiga	arterias umbilicales	1) presente 2) no presente 3) no especifica
	48 quiste alantoideo	arterias umbilicales, comunica con vejiga	1) presente 2) no presente 3) no especifica
Patología de cara	49 épulis congénito	tumor gingival con flujo en base	1) presente 2) no presente 3) no especifica
	50 epignatus	tumor que ocupa toda cavidad orofaringea con flujo periférico	1) presente 2) no presente 3) no especifica
	51 flujo traqueal y nasal	flujo bajo de salida de líquido amniótico	1) presente 2) no presente 3) no especifica
Patología de placenta	52 inserción velamentosa	flujo de inserción cordón en laterales de placenta	1) presente 2) no presente 3) no especifica
	53 vasa previa	inserción de vaso del cordón que insertan en placenta de forma saltas	1) presente 2) no presente 3) no especifica

CLASIFICACION DE NACIMIENTOS BAJO VIGILANCIA

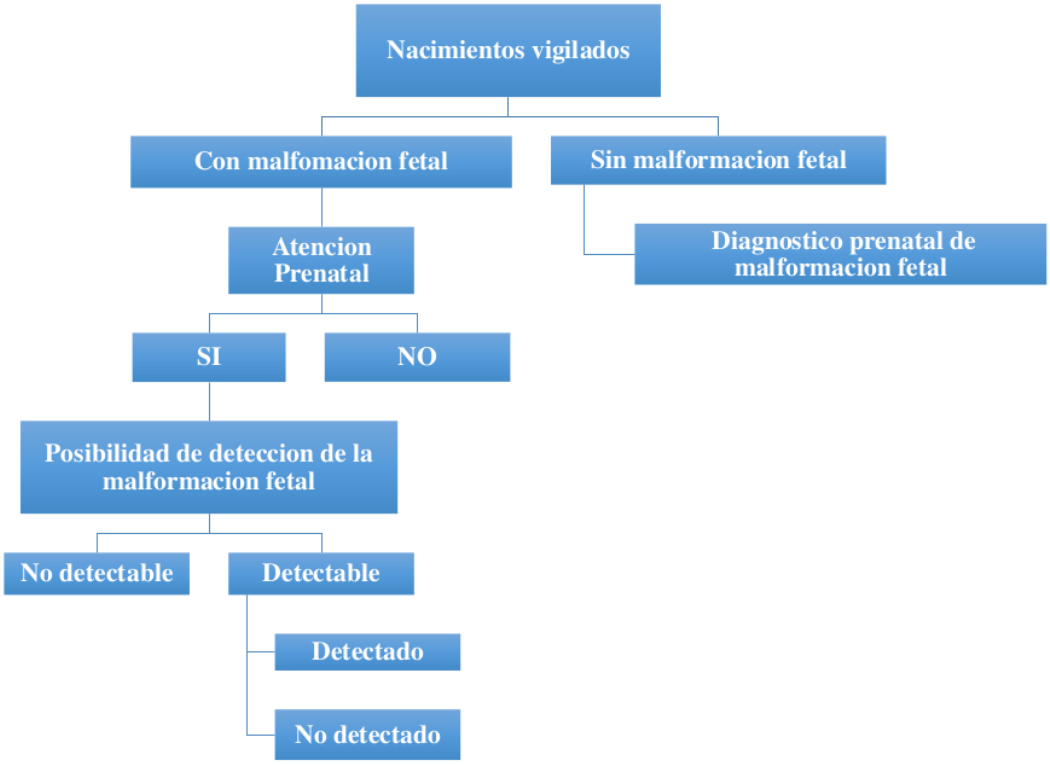

La ecografía obstétrica y diagnóstico de malformación fetal del segundo trimestre de gestación en Hospital Bellavista, 2019.

INFORME DE ORIGINALIDAD

24%	24%	4%	9%
INDICE DE SIMILITUD	FUENTES DE INTERNET	PUBLICACIONES	TRABAJOS DEL ESTUDIANTE

FUENTES PRIMARIAS

1	repositorio.unsm.edu.pe Fuente de Internet	4%
2	www.scielo.cl Fuente de Internet	3%
3	repositorio.ug.edu.ec Fuente de Internet	2%
4	www.cdc.gov Fuente de Internet	1%
5	hdl.handle.net Fuente de Internet	1%
6	repositorio.uap.edu.pe Fuente de Internet	1%
7	www.scielo.org.co Fuente de Internet	1%
8	www.analesdepediatria.org Fuente de Internet	1%
9	aanc.org.ar Fuente de Internet	

		1 %
10	dspace.ucuenca.edu.ec Fuente de Internet	1 %
11	1library.co Fuente de Internet	<1 %
12	www.coursehero.com Fuente de Internet	<1 %
13	medicina.udd.cl Fuente de Internet	<1 %
14	docplayer.es Fuente de Internet	<1 %
15	repositorio.ucv.edu.pe Fuente de Internet	<1 %
16	Submitted to Aliat Universidades Trabajo del estudiante	<1 %
17	avancesnico.blogspot.com Fuente de Internet	<1 %
18	www.who.int Fuente de Internet	<1 %
19	Submitted to Centro Universitario Villanueva Trabajo del estudiante	<1 %
20	extranet.who.int Fuente de Internet	<1 %

21	repositorio.uss.edu.pe Fuente de Internet	<1 %
22	repositorio.unsaac.edu.pe Fuente de Internet	<1 %
23	www.scielo.sa.cr Fuente de Internet	<1 %
24	Submitted to Universidad de San Martín de Porres Trabajo del estudiante	<1 %
25	middlesexhealth.org Fuente de Internet	<1 %
26	Submitted to Universidad del Valle Trabajo del estudiante	<1 %
27	Submitted to Universidad Catolica De Cuenca Trabajo del estudiante	<1 %
28	repositorio.unheval.edu.pe Fuente de Internet	<1 %
29	www.revistabiomedica.org Fuente de Internet	<1 %
30	www.rev16deabril.sld.cu Fuente de Internet	<1 %
31	w.redalyc.org Fuente de Internet	<1 %
32	Submitted to Universidad Andina del Cusco	

Trabajo del estudiante

<1 %

33	www.cochrane.org Fuente de Internet	<1 %
34	Submitted to Universidad Tecnologica de los Andes Trabajo del estudiante	<1 %
35	repositorio.unprg.edu.pe Fuente de Internet	<1 %
36	repositorio.usmp.edu.pe Fuente de Internet	<1 %
37	repositorio.utmachala.edu.ec Fuente de Internet	<1 %
38	www.gfmer.ch Fuente de Internet	<1 %
39	Submitted to Pontificia Universidad Catolica del Ecuador - PUCE Trabajo del estudiante	<1 %
40	repositorio.unh.edu.pe Fuente de Internet	<1 %
41	J. N. Karim, N. W. Roberts, L. J. Salomon, A. T. Papageorghiou. "Systematic review of first-trimester ultrasound screening for detection of fetal structural anomalies and factors that	<1 %

affect screening performance", Ultrasound in Obstetrics & Gynecology, 2017
Publicación

42	Submitted to unbosque Trabajo del estudiante	<1 %
43	Submitted to Universidad Cesar Vallejo Trabajo del estudiante	<1 %
44	Submitted to Universidad de Málaga - Tii Trabajo del estudiante	<1 %
45	scielo.sld.cu Fuente de Internet	<1 %
46	E. Chéreau, M.-C. Aubry, R. Ruano, M. Dommergues. "Anomalías urogenitales fetales", EMC - Ginecología-Obstetricia, 2006 Publicación	<1 %
47	Submitted to Universidad Catolica San Antonio de Murcia Trabajo del estudiante	<1 %
48	Submitted to Universidad Alas Peruanas Trabajo del estudiante	<1 %
49	biblioteca.usac.edu.gt Fuente de Internet	<1 %
50	ginealicante.blogspot.com Fuente de Internet	<1 %
51	lookformedical.com Fuente de Internet	

		<1 %
52	revistas.ces.edu.co Fuente de Internet	<1 %
53	www.slideshare.net Fuente de Internet	<1 %
54	renati.sunedu.gob.pe Fuente de Internet	<1 %
55	cdn.www.gob.pe Fuente de Internet	<1 %
56	silo.tips Fuente de Internet	<1 %
57	Submitted to Universidad Privada Antenor Orrego Trabajo del estudiante	<1 %
58	mariavillegas.es Fuente de Internet	<1 %
59	repositorio.upch.edu.pe Fuente de Internet	<1 %
60	repositorio.unan.edu.ni Fuente de Internet	<1 %
61	cybertesis.unmsm.edu.pe Fuente de Internet	<1 %
62	repositorio.unap.edu.pe Fuente de Internet	

		<1 %
63	repositorio.unsa.edu.pe Fuente de Internet	<1 %
64	tesis.unsm.edu.pe Fuente de Internet	<1 %
65	www.dspace.uce.edu.ec Fuente de Internet	<1 %
66	Submitted to Universidad Católica de Santa María Trabajo del estudiante	<1 %
67	cheatography.com Fuente de Internet	<1 %
68	repositorio.uta.edu.ec Fuente de Internet	<1 %
69	www.docsity.com Fuente de Internet	<1 %
70	intranet.fmp-usmba.ac.ma Fuente de Internet	<1 %
71	repositorio.upt.edu.pe Fuente de Internet	<1 %
72	repositorio.urp.edu.pe Fuente de Internet	<1 %
73	www.elsitioagricola.com Fuente de Internet	

		<1 %
74	www.paho.org Fuente de Internet	<1 %
75	www.swissinfo.ch Fuente de Internet	<1 %
76	cybertesis.urp.edu.pe Fuente de Internet	<1 %
77	prezi.com Fuente de Internet	<1 %
78	repositorio.unapiquitos.edu.pe Fuente de Internet	<1 %
79	repositorio.untumbes.edu.pe Fuente de Internet	<1 %
80	repositorio.uwiener.edu.pe Fuente de Internet	<1 %
81	revzoilomarinello.sld.cu Fuente de Internet	<1 %
82	worldwidescience.org Fuente de Internet	<1 %
83	www.medlink.com Fuente de Internet	<1 %
84	www.redicces.org.sv Fuente de Internet	<1 %

Excluir citas	Activo	Excluir coincidencias	< 10 words
Excluir bibliografía	Activo		